

Innervation du membre inférieur (résumé)

Les territoires sensitifs des nerfs ilio-inguinal, ilio-hypogastrique ou génito-fémoral se limitent à la région du pli de l'aîne. Ces nerfs, comme les branches collatérales directes du plexus lombo-sacral, ne sont pas inclus ici (fig 1 et 2)

1 Nerf cutané latéral de la cuisse

Territoire sensitif :

- Face latérale de la cuisse jusqu'au genou

2 Nerf fémoral

Territoire moteur :

- Quadriceps
- Pectiné
- Sartorius

Territoire sensitif :

- Nerfs cutanés antérieurs de la cuisse : face antérieure de la cuisse et du genou
- Nerf cutané médial de la cuisse : face médiale de la cuisse, sauf au genou
- Nerf saphène : face médiale de la jambe

3 Nerf obturateur

Territoire moteur :

- Obturateur externe
- Long adducteur
- Court adducteur
- Grand adducteur
- Gracilis

Territoire sensitif :

- Face médiale inférieure de la cuisse et du genou

4 Nerf ischiatique (hors branches terminales)

Territoire moteur :

- Semi-tendineux
- Semi-membraneux
- Chef long du biceps fémoral
- Chef court du biceps fémoral

5 Nerf cutané postérieur de la cuisse

Territoire sensitif :

- Faces postérieures de la cuisse jusqu'au genou

6 Nerf tibial

Territoire moteur :

- Gastrocnémien médial
- Gastrocnémien latéral
- Plantaire
- Soléaire
- Poplité
- Long fléchisseur des orteils
- Long fléchisseur de l'hallux
- Tibial postérieur
- Muscles intrinsèques plantaires du pied par les branches terminales

Territoire cutané :

- Face postérieure de la jambe (nerf sural ou nerf sural postérieur)
- Face plantaire du pied (nerf plantaire médial et nerf plantaire latéral)

7 Nerf fibulaire commun

Territoire cutané :

- Face latérale de la jambe (nerf sural latéral)
-

7.1 Nerf fibulaire superficiel

Territoire moteur :

- Long fibulaire
- Court fibulaire

Territoire cutané :

- Face dorsale du pied, à l'exception de la première commissure

7.2 Nerf fibulaire profond

Territoire moteur :

- Long extenseur des orteils
- Long extenseur de l'hallux

- Tibial antérieur
- Fibulaire antérieur (ou troisième fibulaire)
- Court extenseur des orteils

Territoire cutané :

Première commissure de la face dorsale du pied

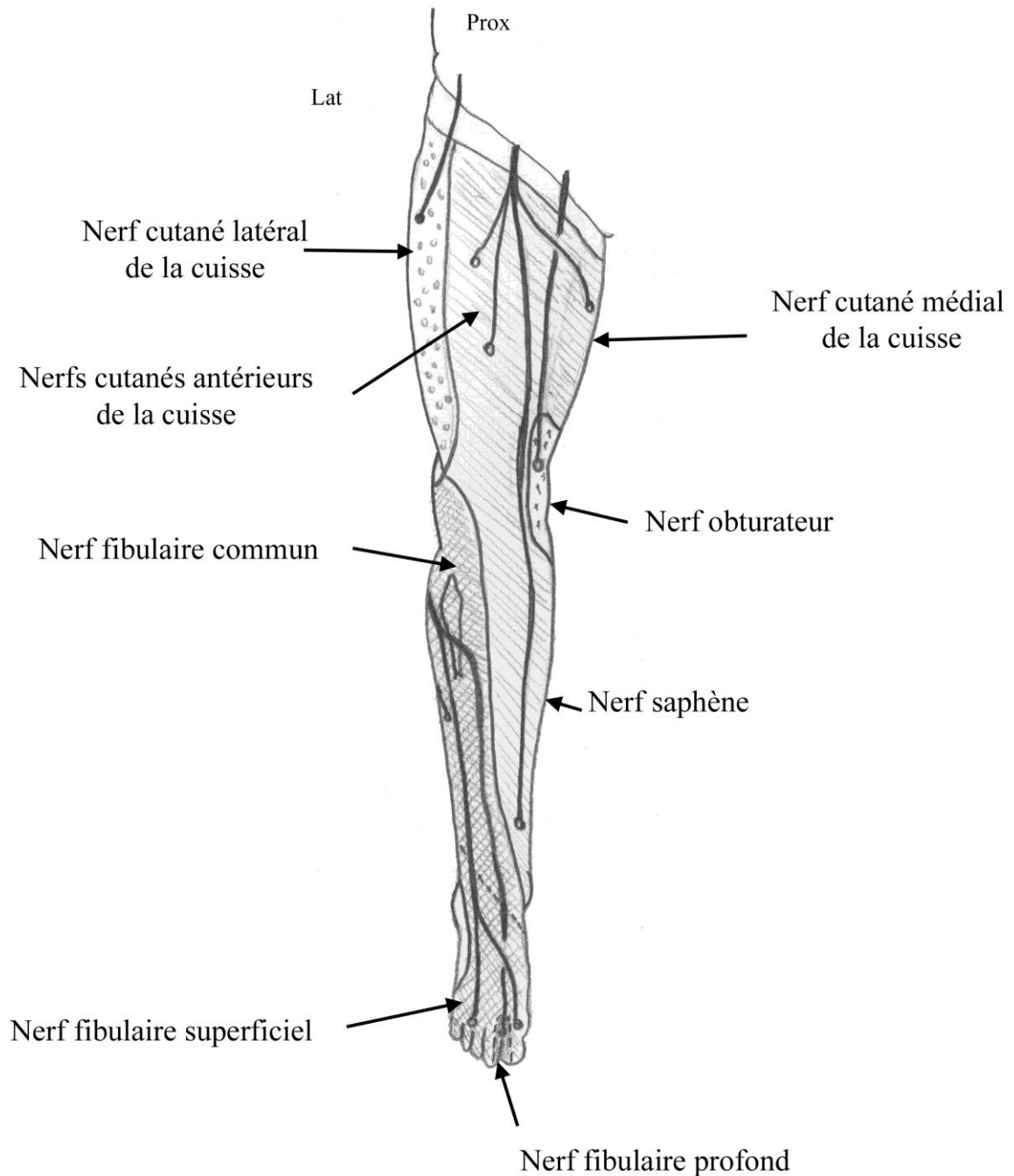


Figure 1 : Vue antérieure des territoires sensitifs du membre inférieur

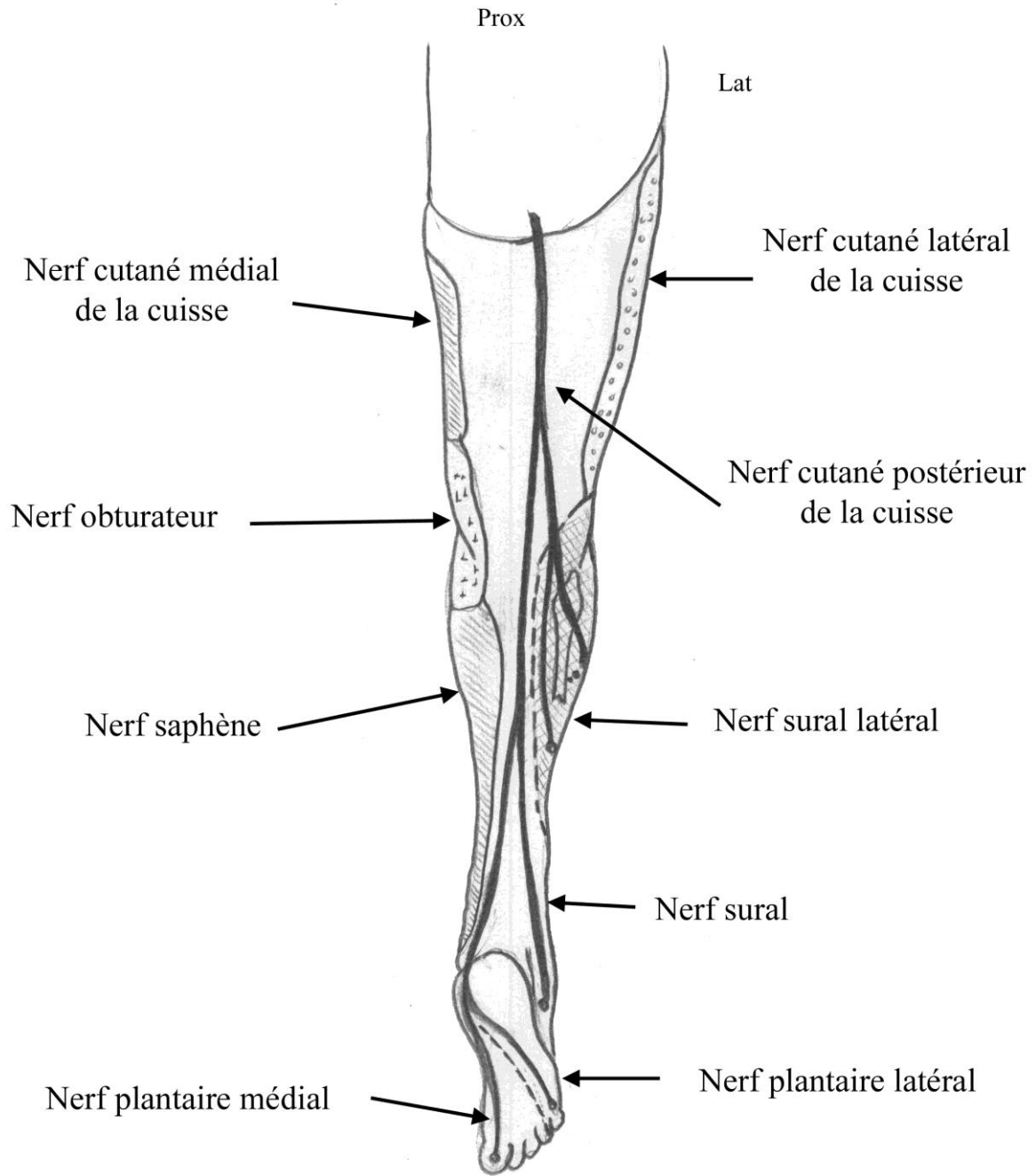


Figure 2 : Vue postérieure des territoires sensitifs du membre supérieur