



MASSIF FACIAL

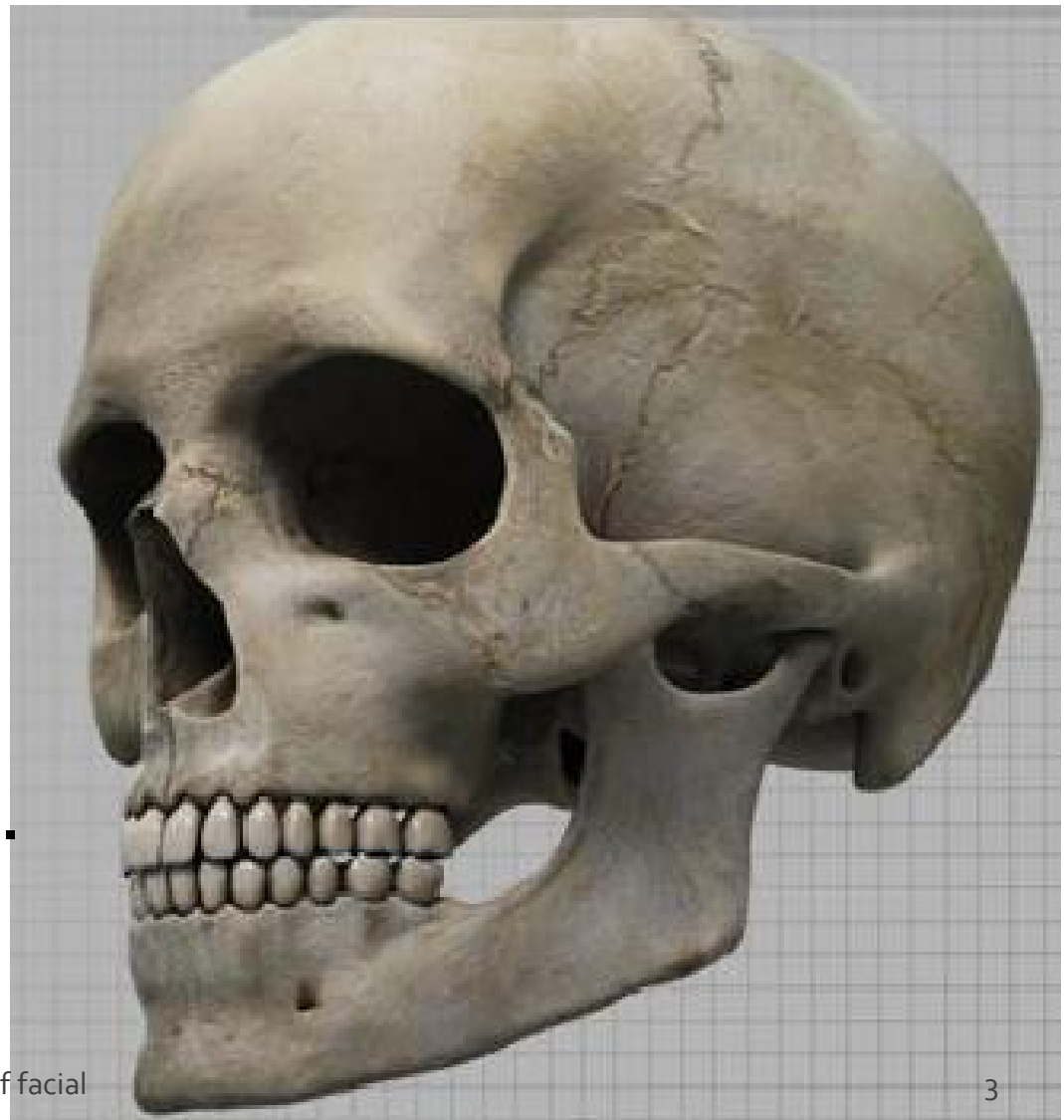Dr. A. ABDALLAH
Laboratoire d'Anatomie Médico-Chirurgicale
Faculté de Médecine – Annaba
Email: abourahaf_dz@yahoo.fr

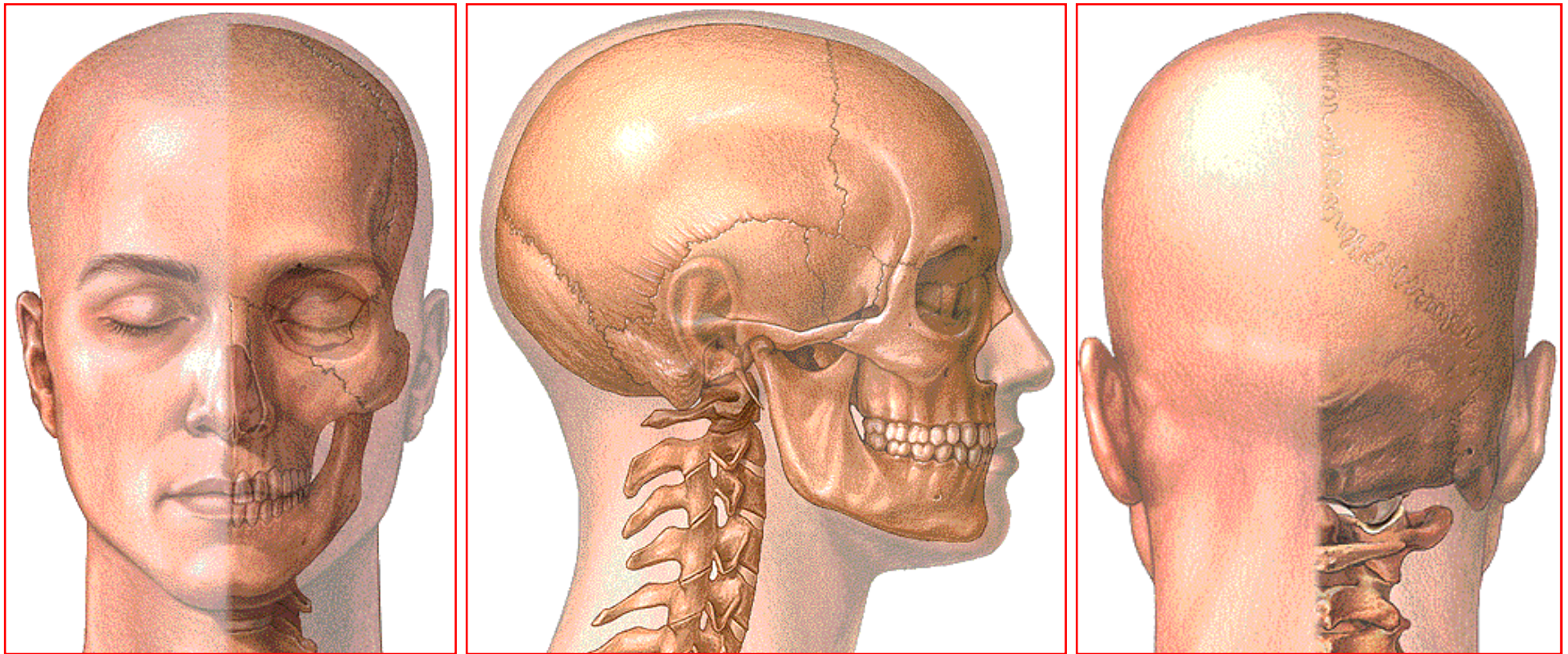
Plan du cours

- Introduction.
- Mandibule.
- Maxillaire.
- Autres os de la face.



- La tête osseuse est composée de 2 parties :
 - **Crâne**
(neurocrâne).
 - **Massif facial**
(splanchnocrâne).

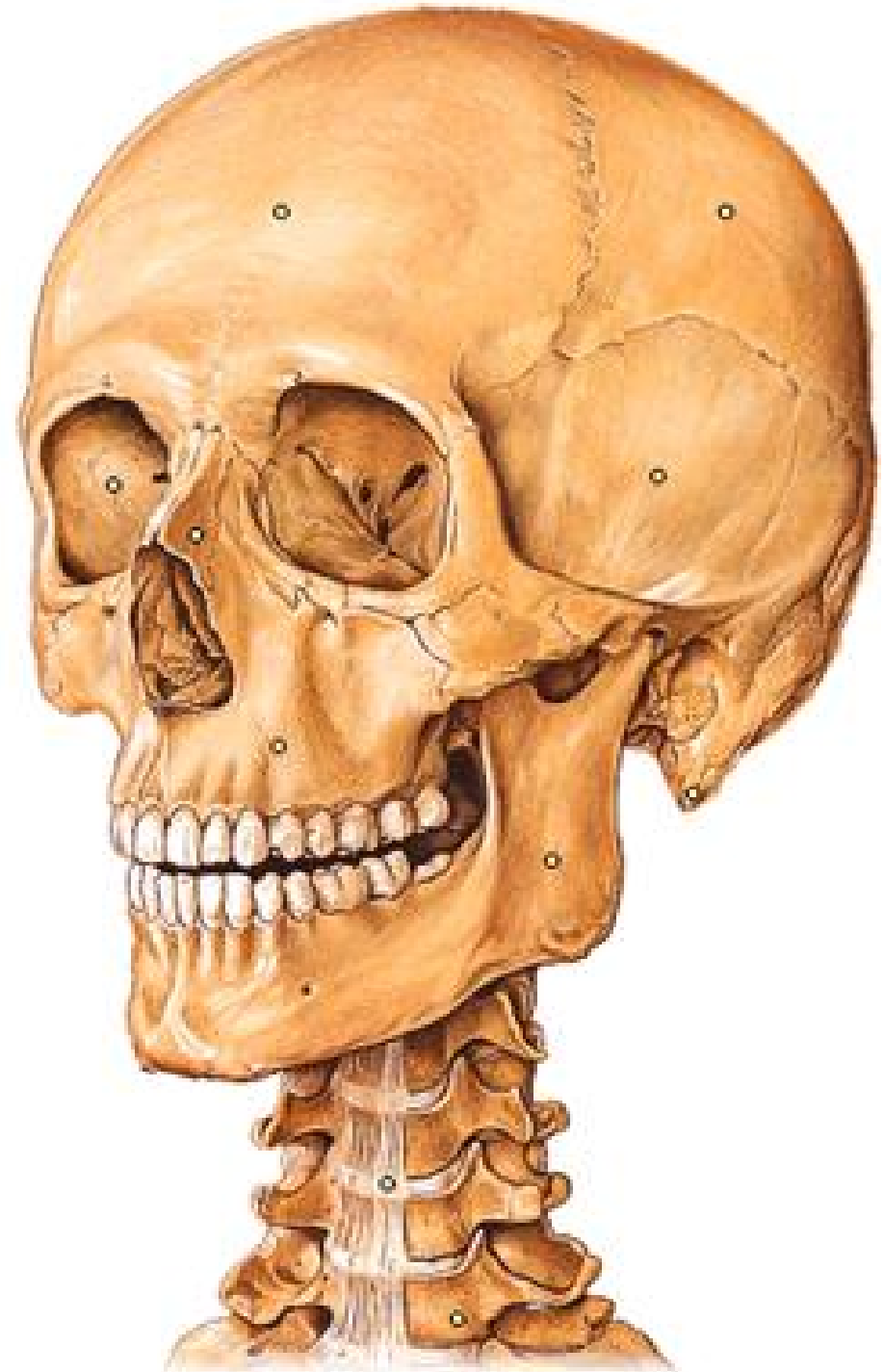


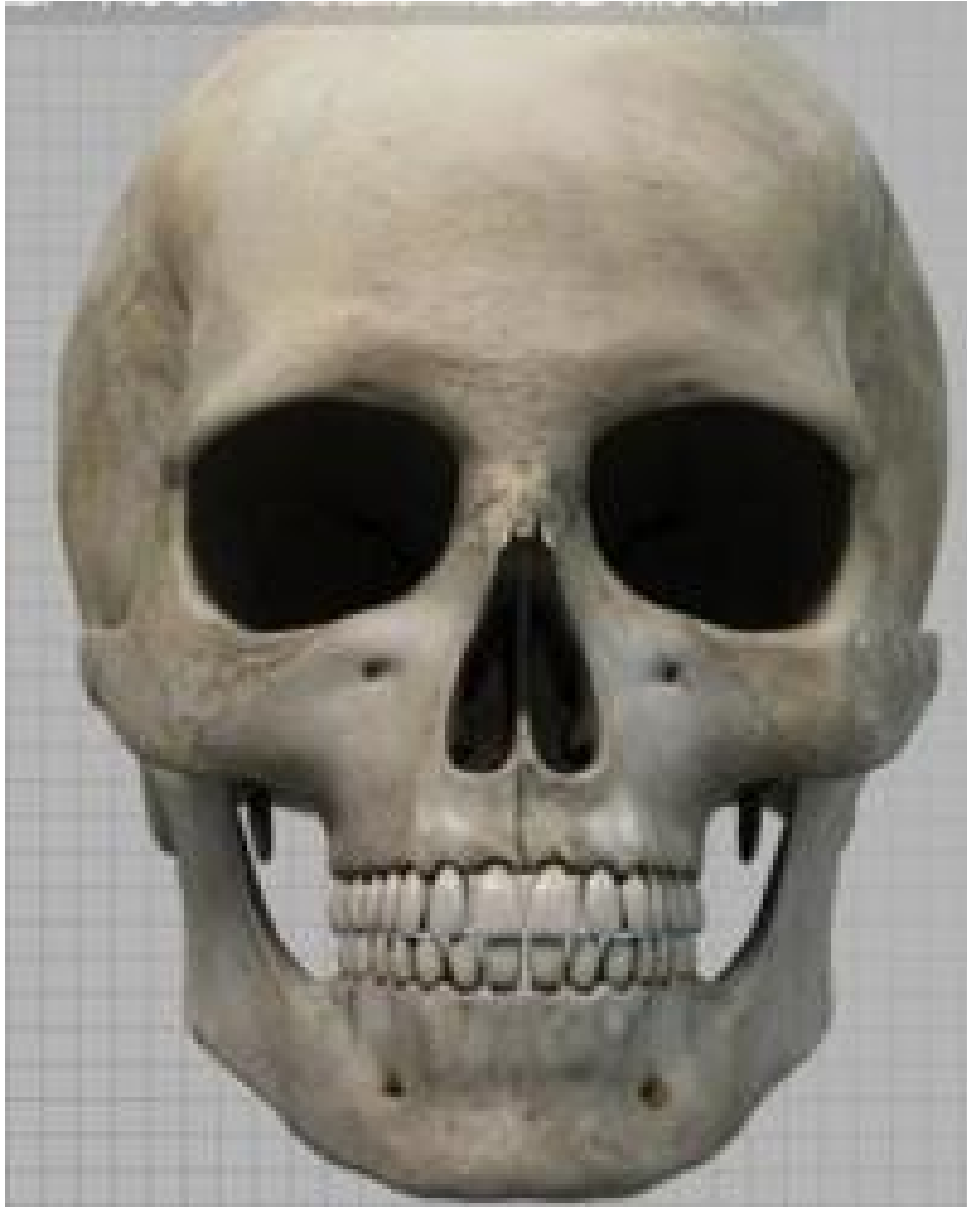
INTRODUCTION

Définition

- Ensemble des os appendus à la partie antéro-inférieure du crâne, en avant du rachis cervical.





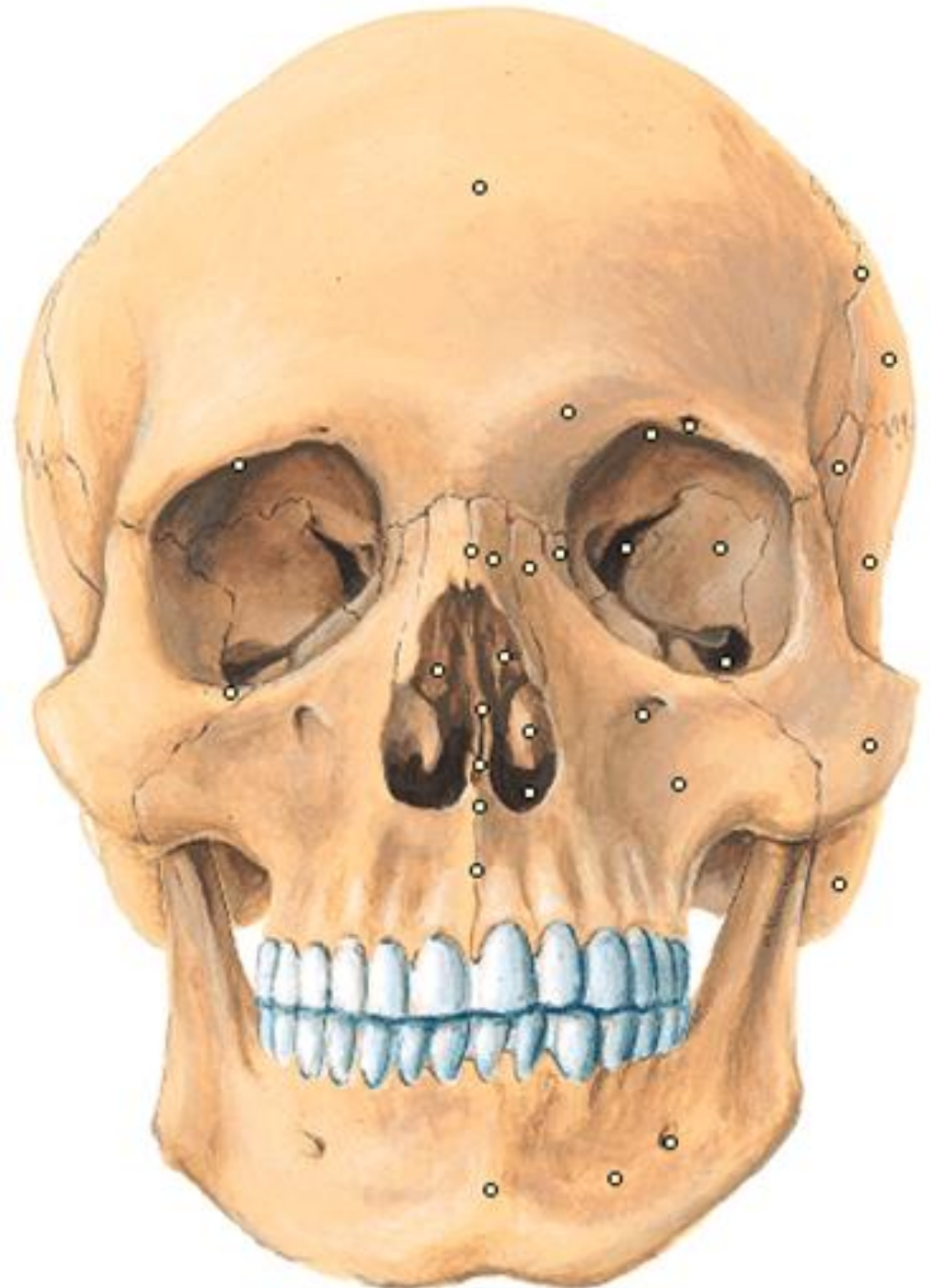
Cavités du massif facial

- Destiné à loger les **organes de sens** :
 - **2 orbites**: globes oculaires et annexes.
 - **2 fosses nasales**: segment initial des voies aériennes contenant l'organe de l'olfaction.
 - **Cavité buccale**: segment initial du tube digestif contenant l'organe de la gustation.



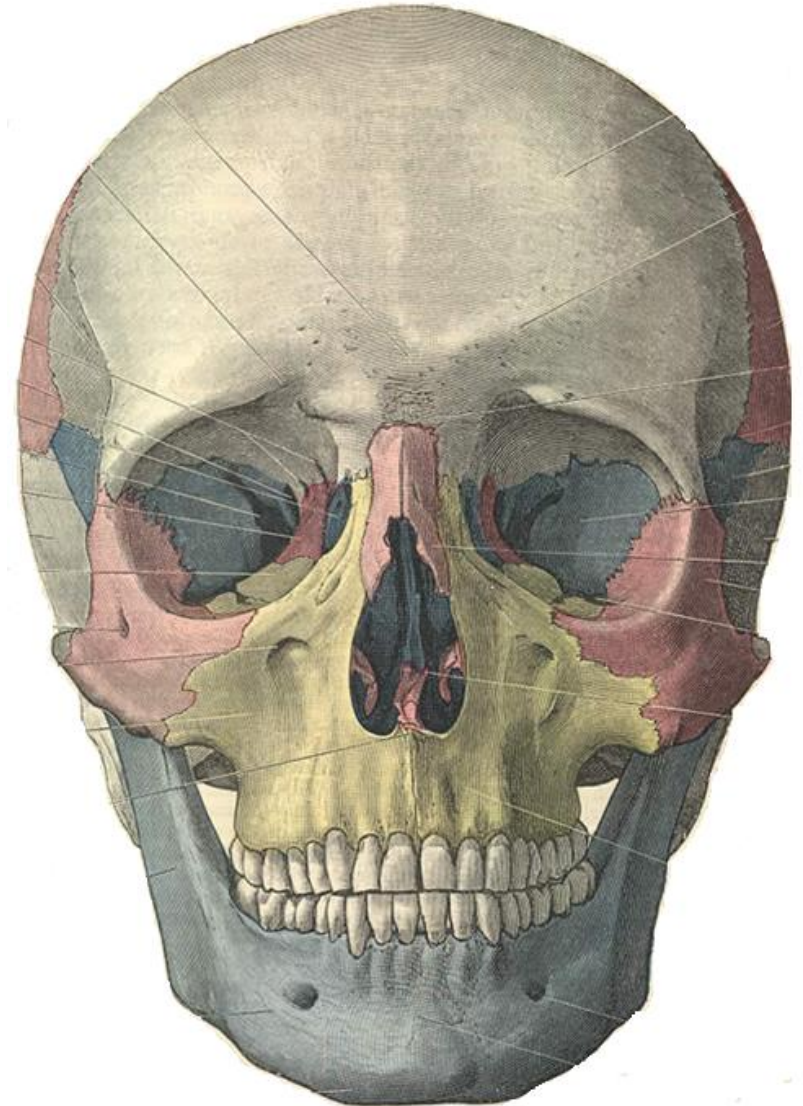Division

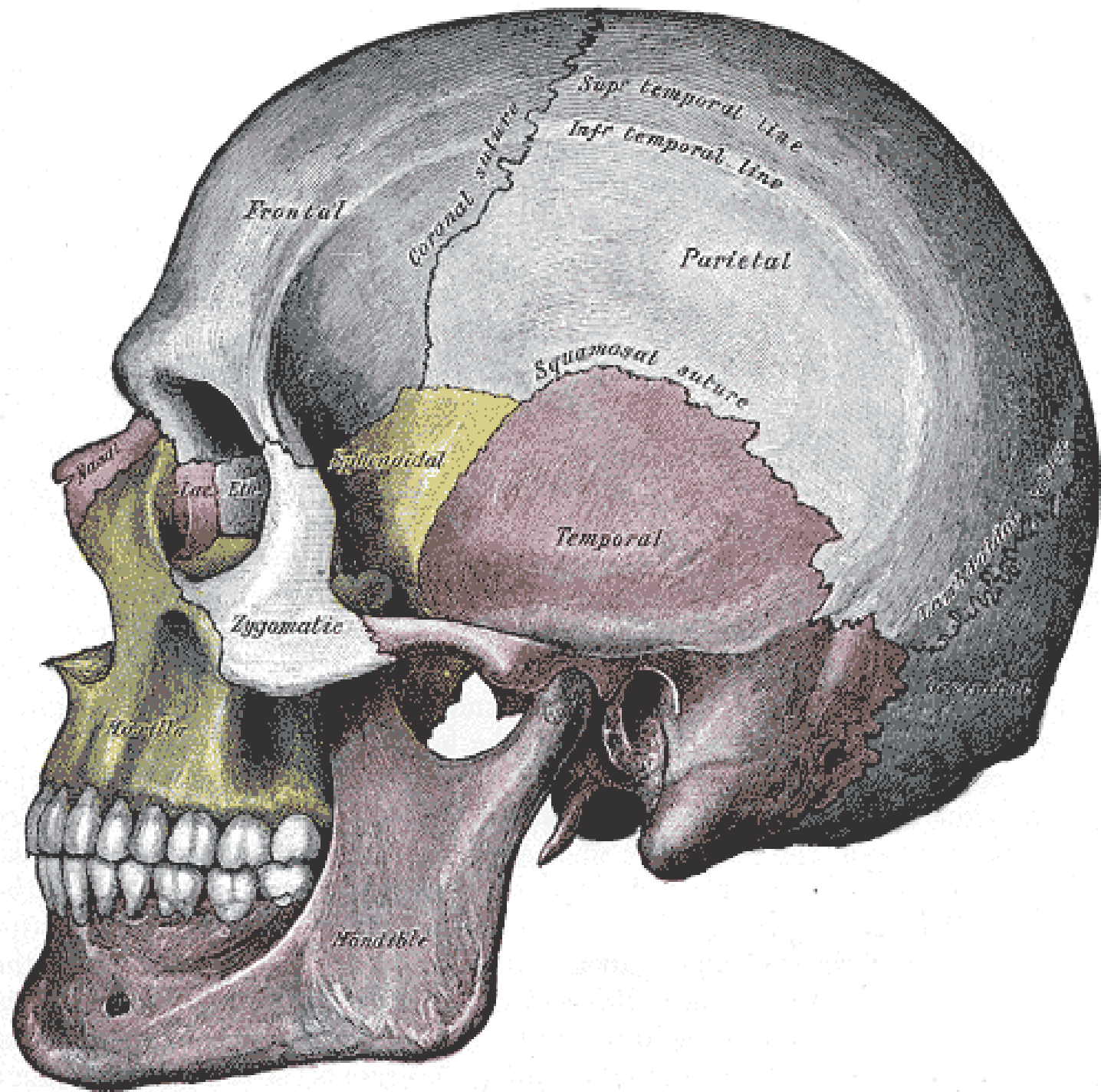
- 2 parties, délimitant la cavité buccale :
 - **Partie fixe:**
mâchoire supérieure.
 - **Partie mobile:**
mâchoire inférieure.

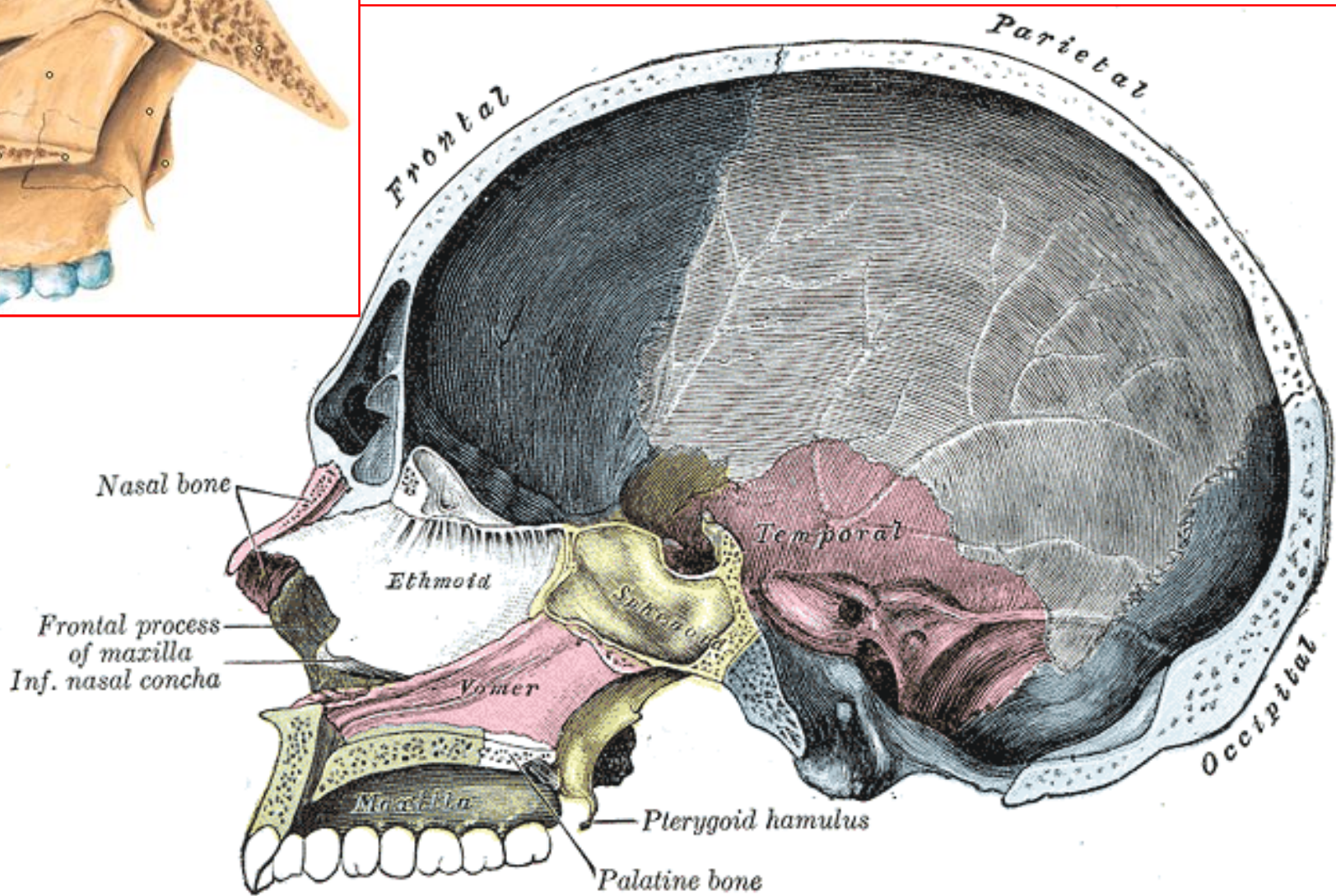
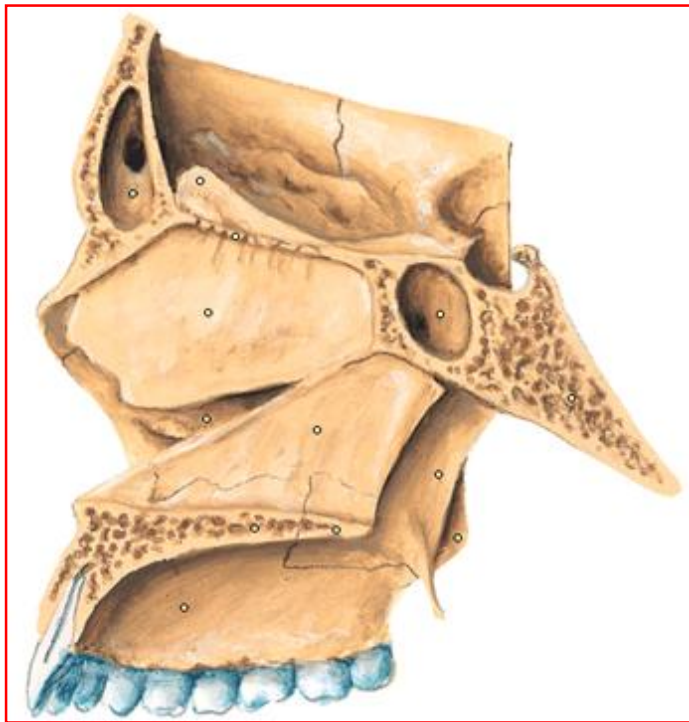


Mâchoire supérieure

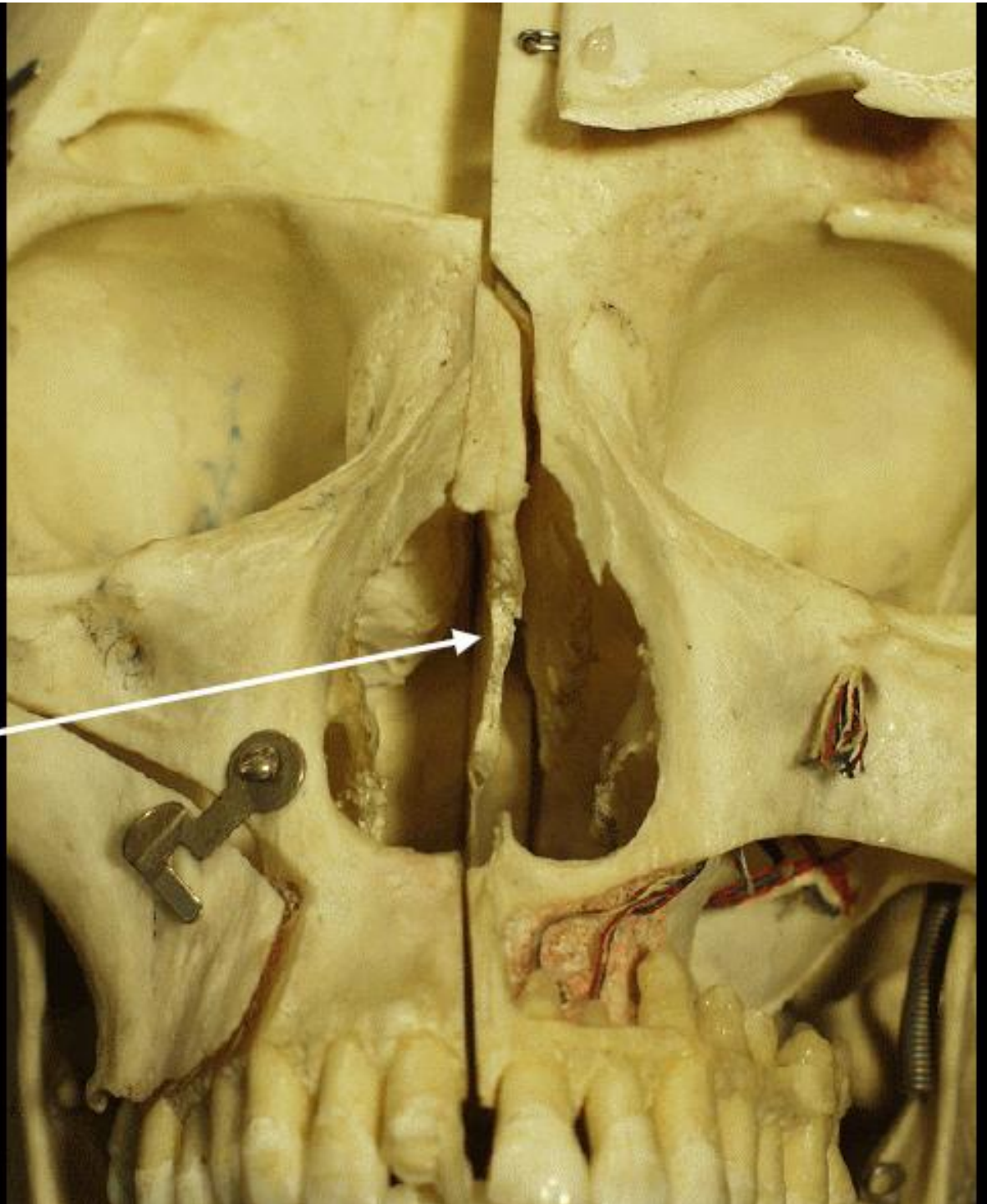
- Formée de **13 os**:
 - Un os impair et médian:
vomer.
 - 6 os pairs et latéraux:
 - **Maxillaire** (maxillaire supérieur).
 - **Palatin**.
 - **Zygomatique** (malaire).
 - **Cornet inférieur**.
 - **Lacrymal** (unguis).
 - **Nasal** (os propre du nez).

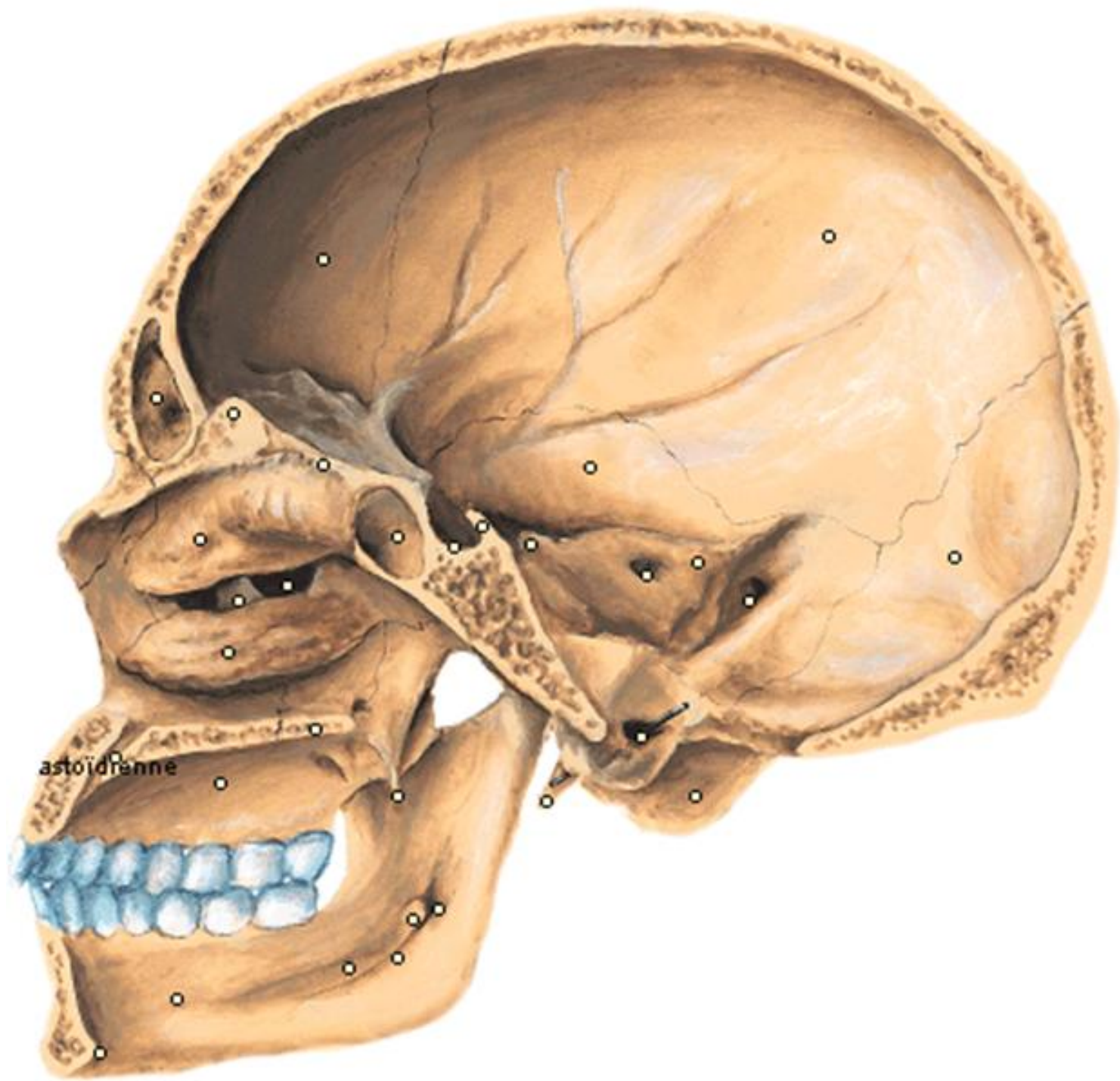






Vomer





Mâchoire inférieure

- Constituée d'un seul os, **la mandibule** (maxillaire inférieur).
- Articulaire avec les temporaux formant **l'articulation temporo-mandibulaire (ATM)**.

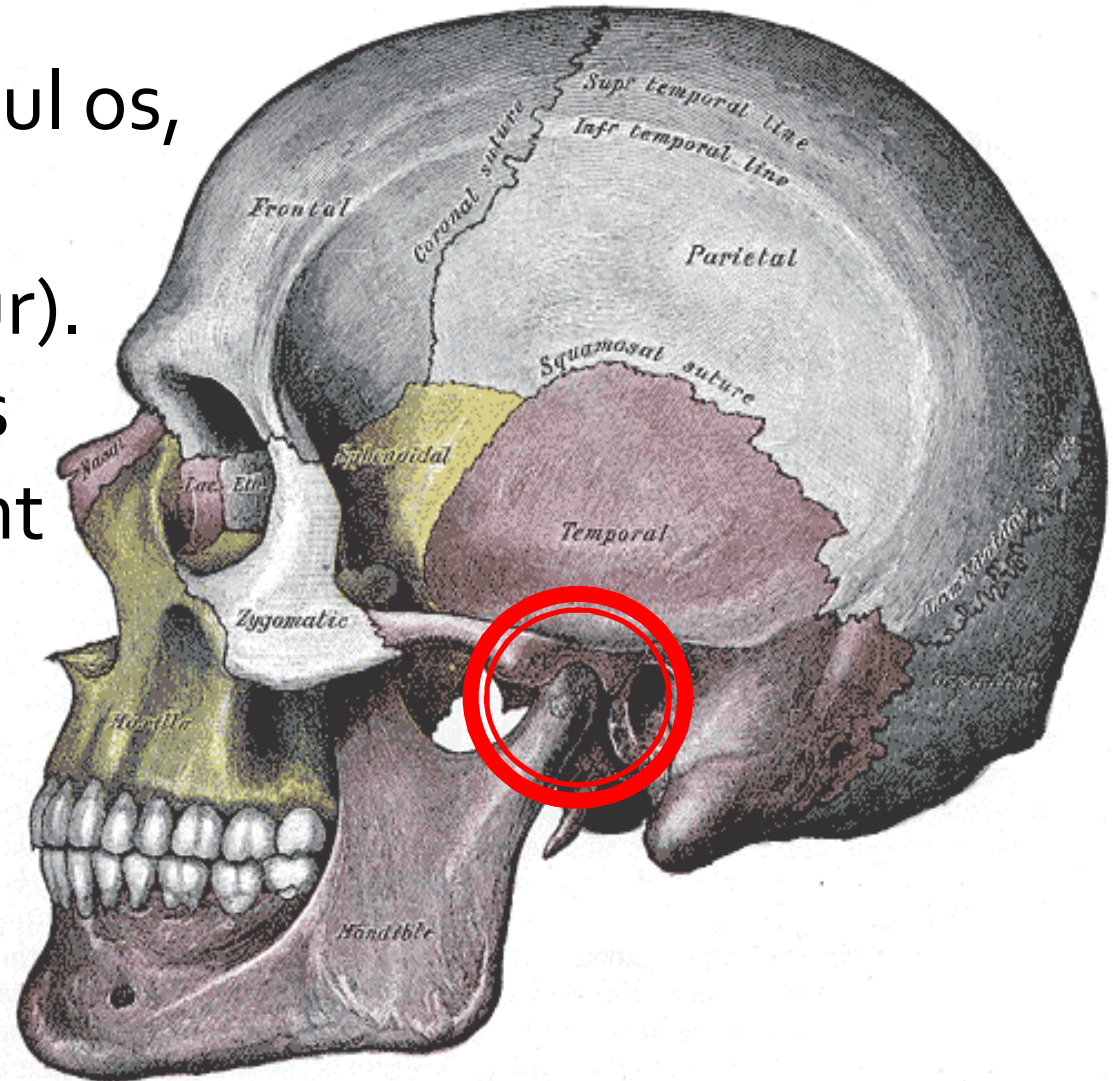
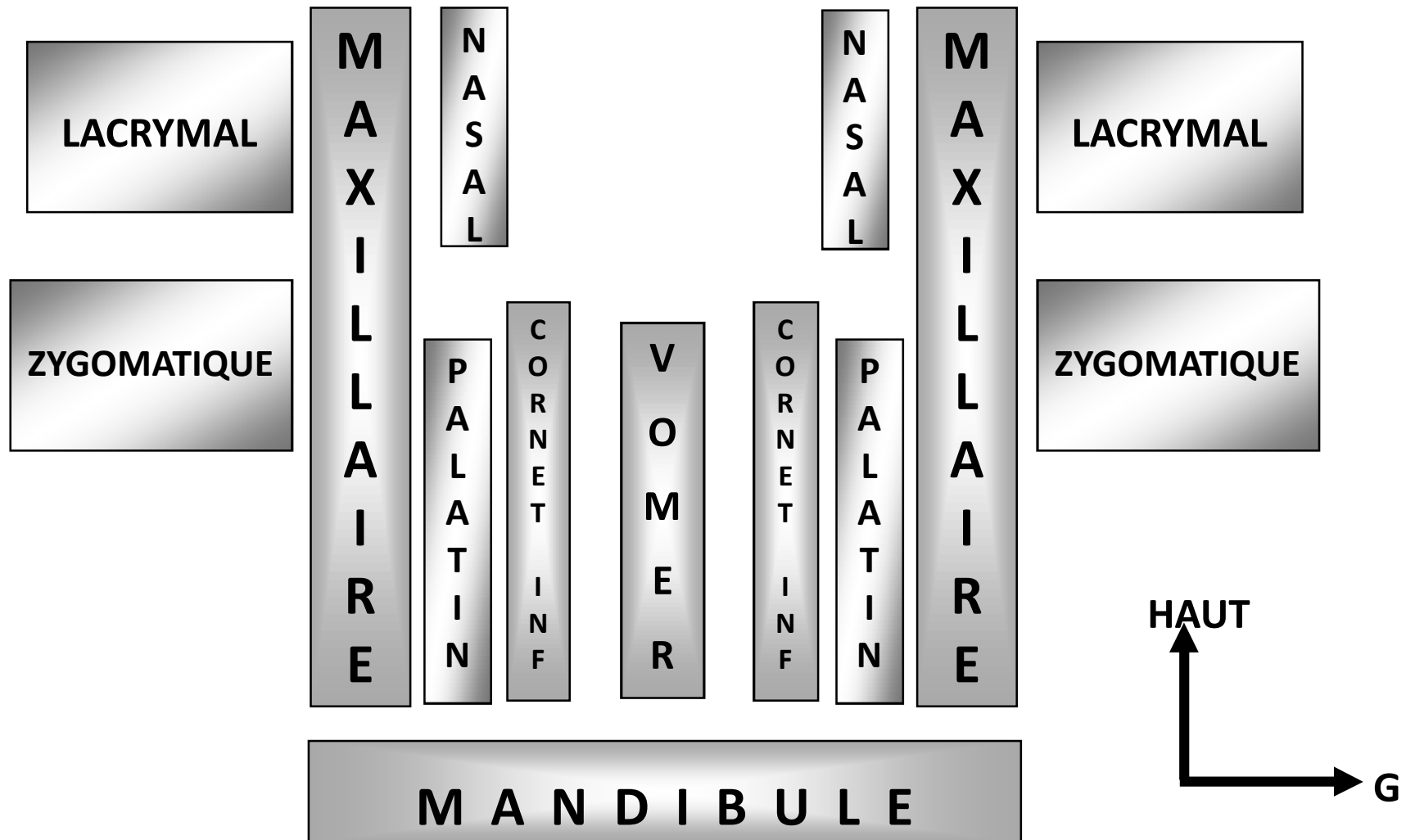


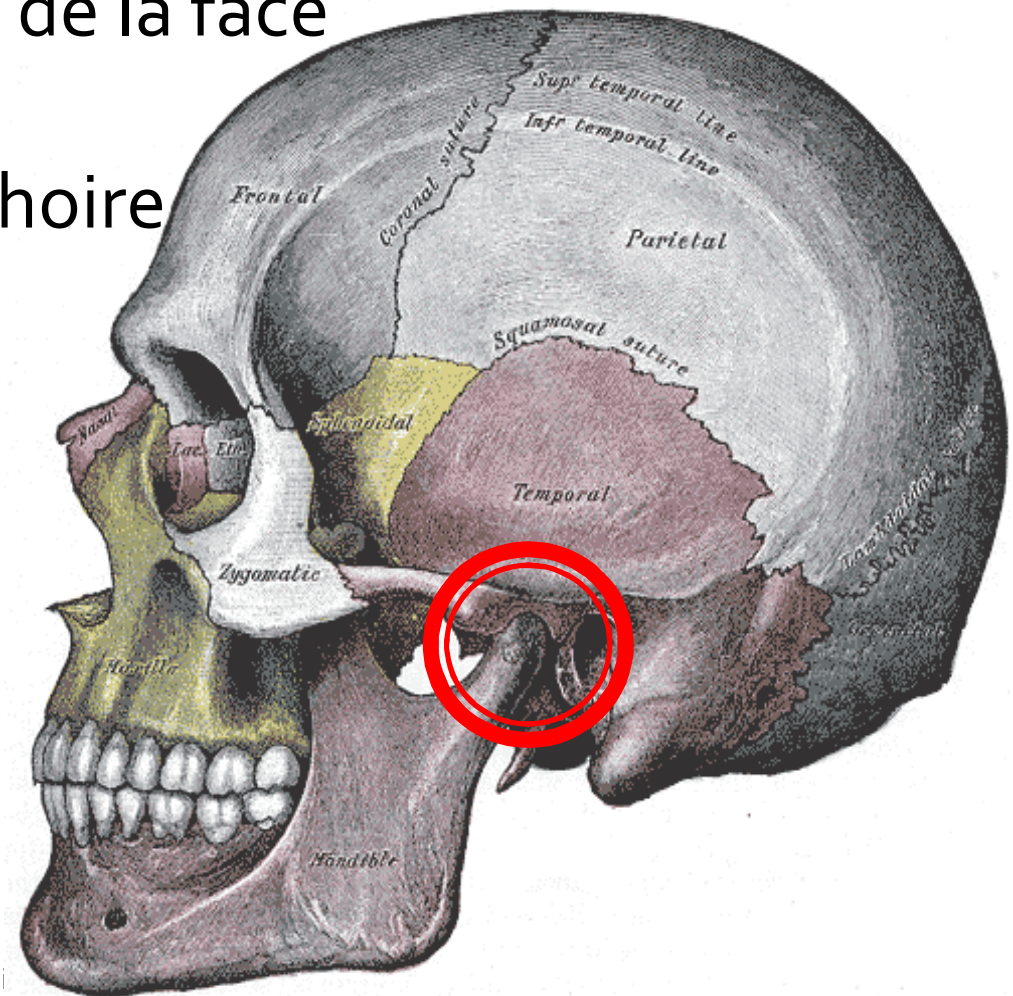
Diagramme des os de la face



MANDIBULE

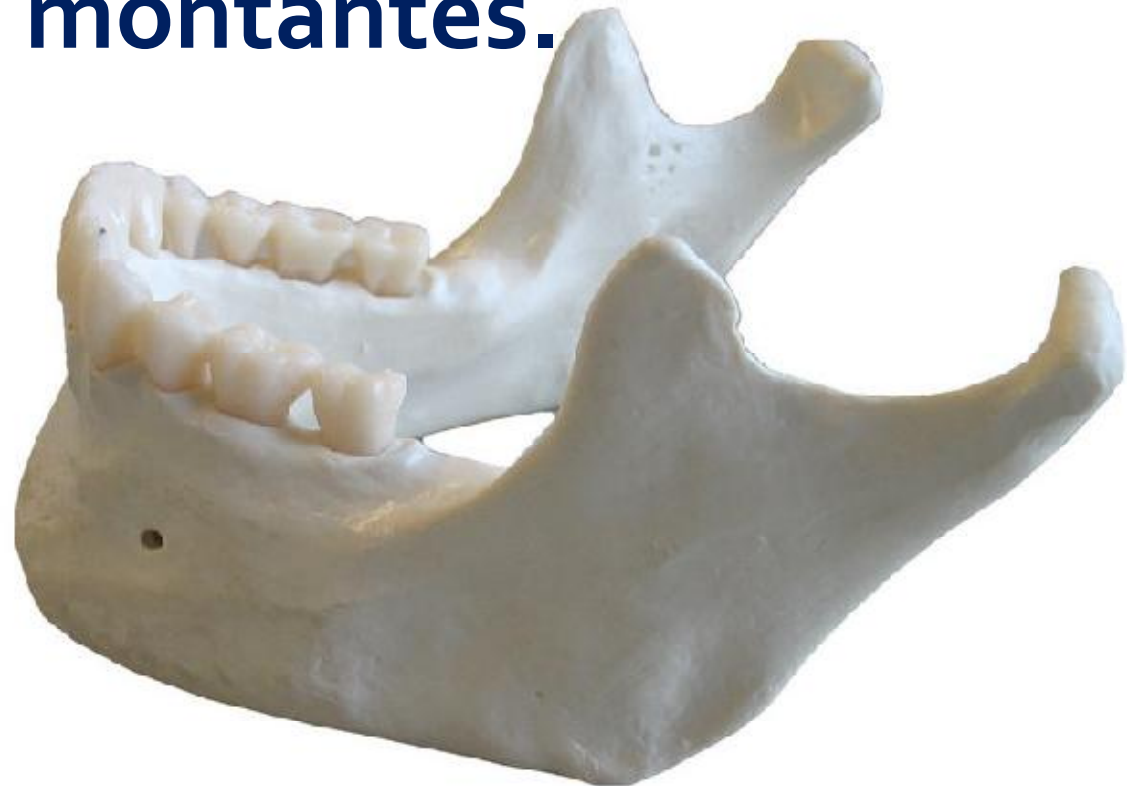Définition

- C'est le seul os mobile de la face
- Il forme à lui seul le squelette de la mâchoire inférieure.
- Il est:
 - Impair,
 - Médian,
 - Articulaire avec les os temporaux.



Constitution

- **Un corps.**
- **02 branches montantes.**

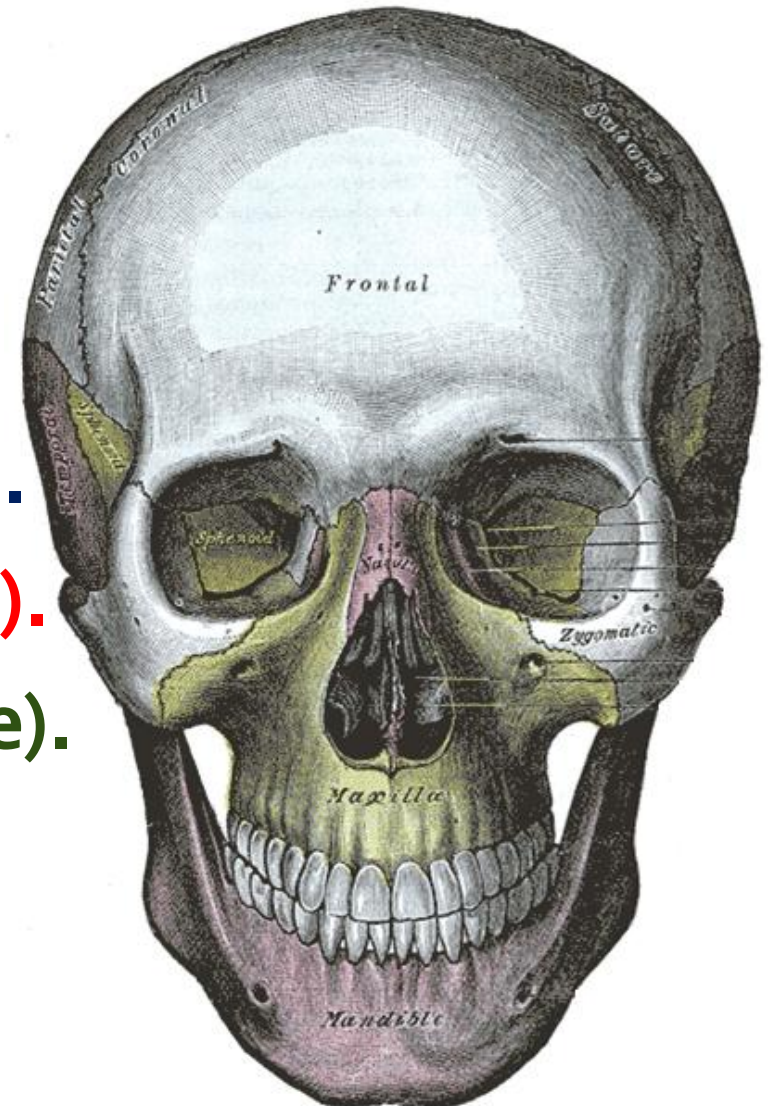


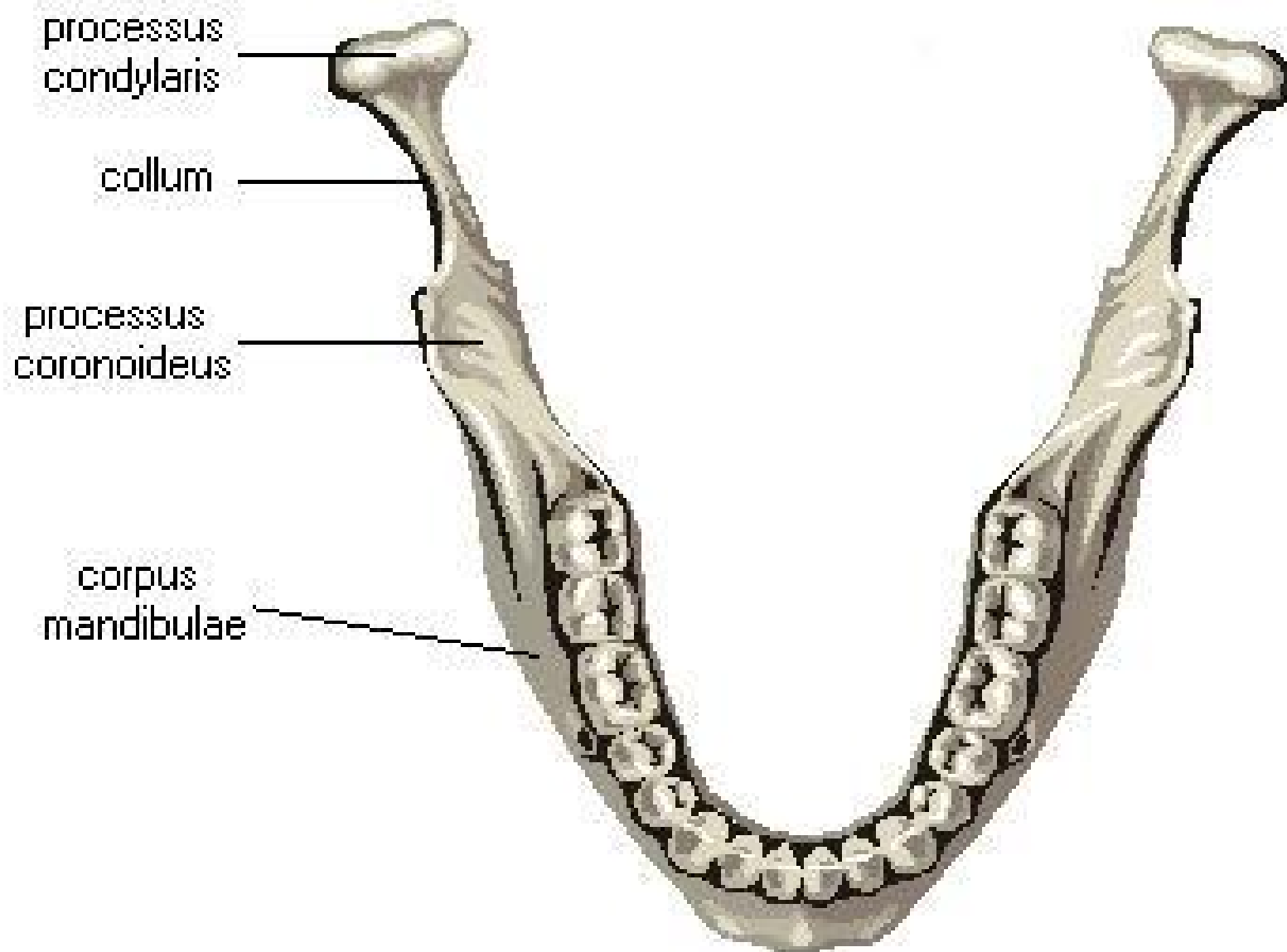
Mandibule

Corps

Corps

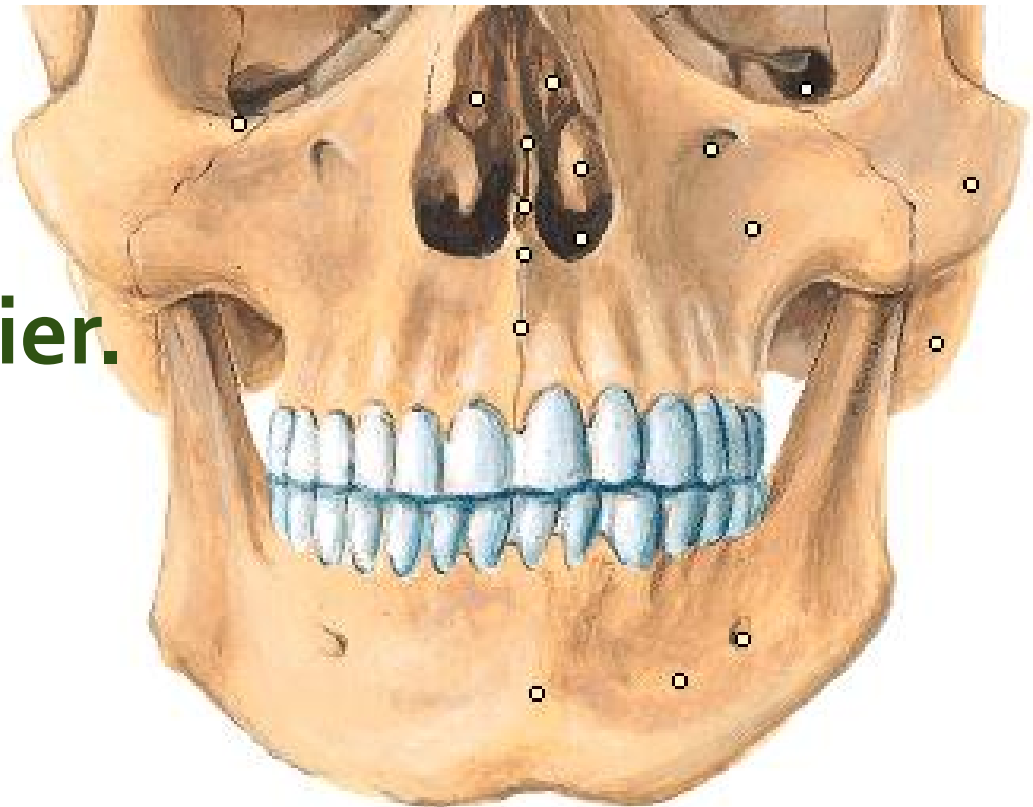
- Médian, en fer à cheval à concavité postérieure.
- Avec:
 - Face antérieure (externe).
 - Face postérieure (interne).
 - Bord supérieur (alvéolaire).
 - Bord inférieur.

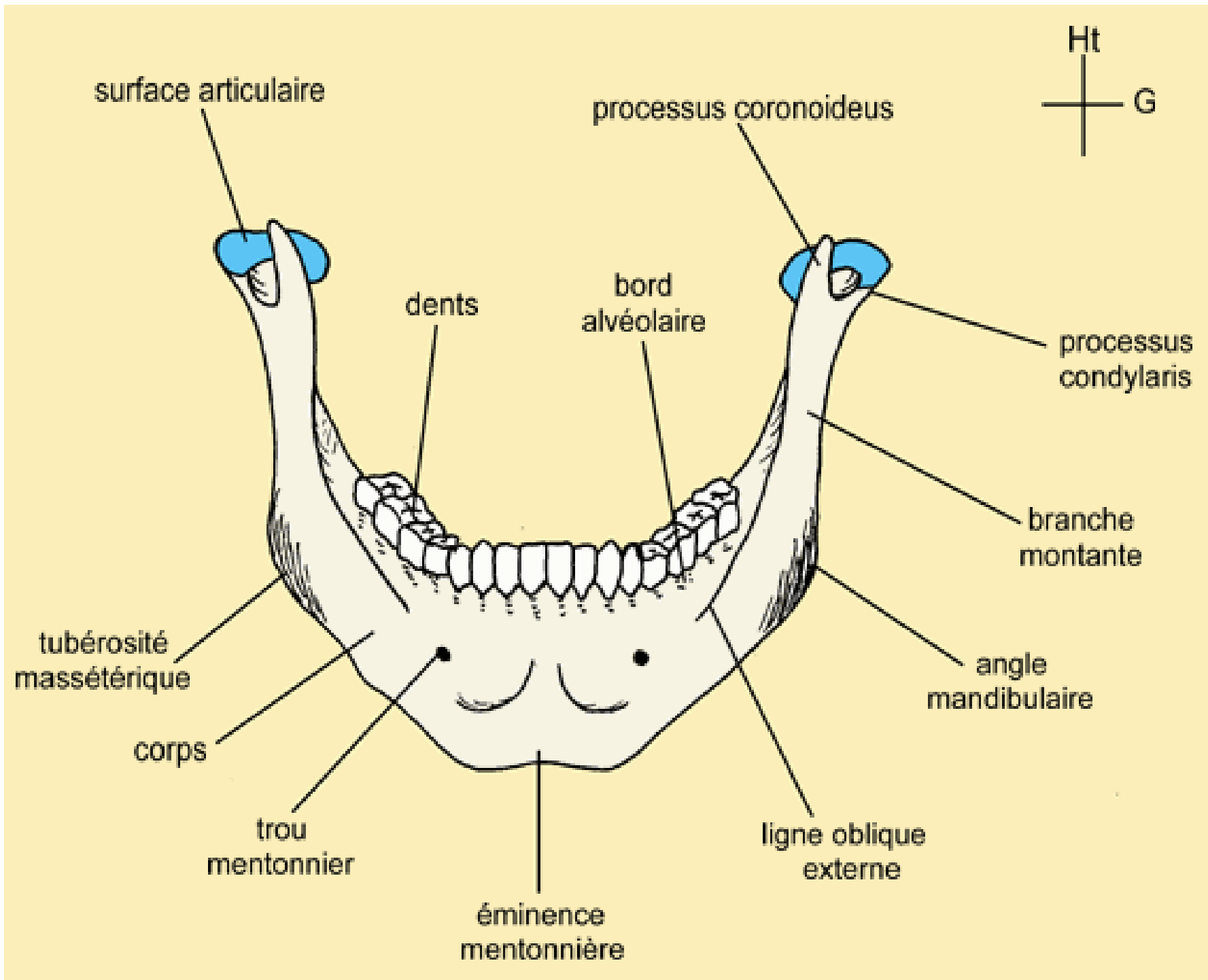




Face externe

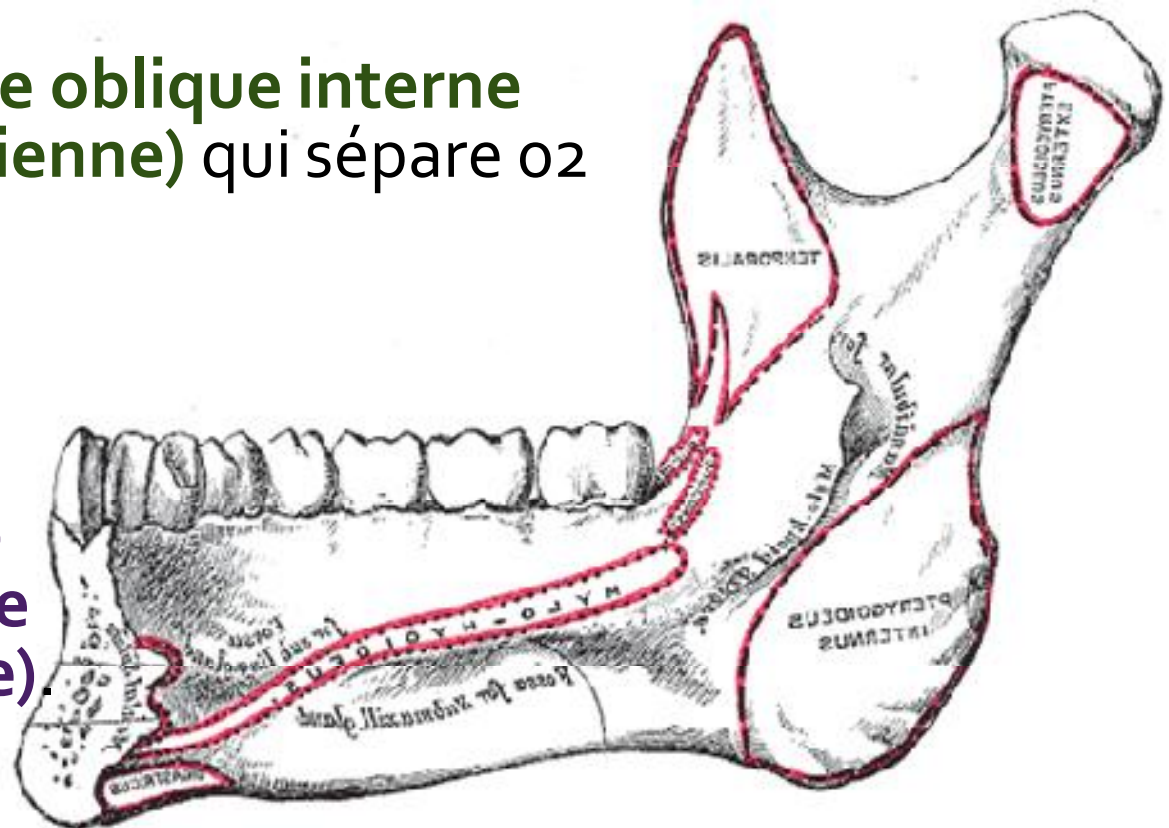
- Au milieu: **symphyse mentonnière.**
- Latéralement:
 - **Tubercule mentonnier.**
 - **Trou mentonnier.**
 - **Ligne oblique externe.**

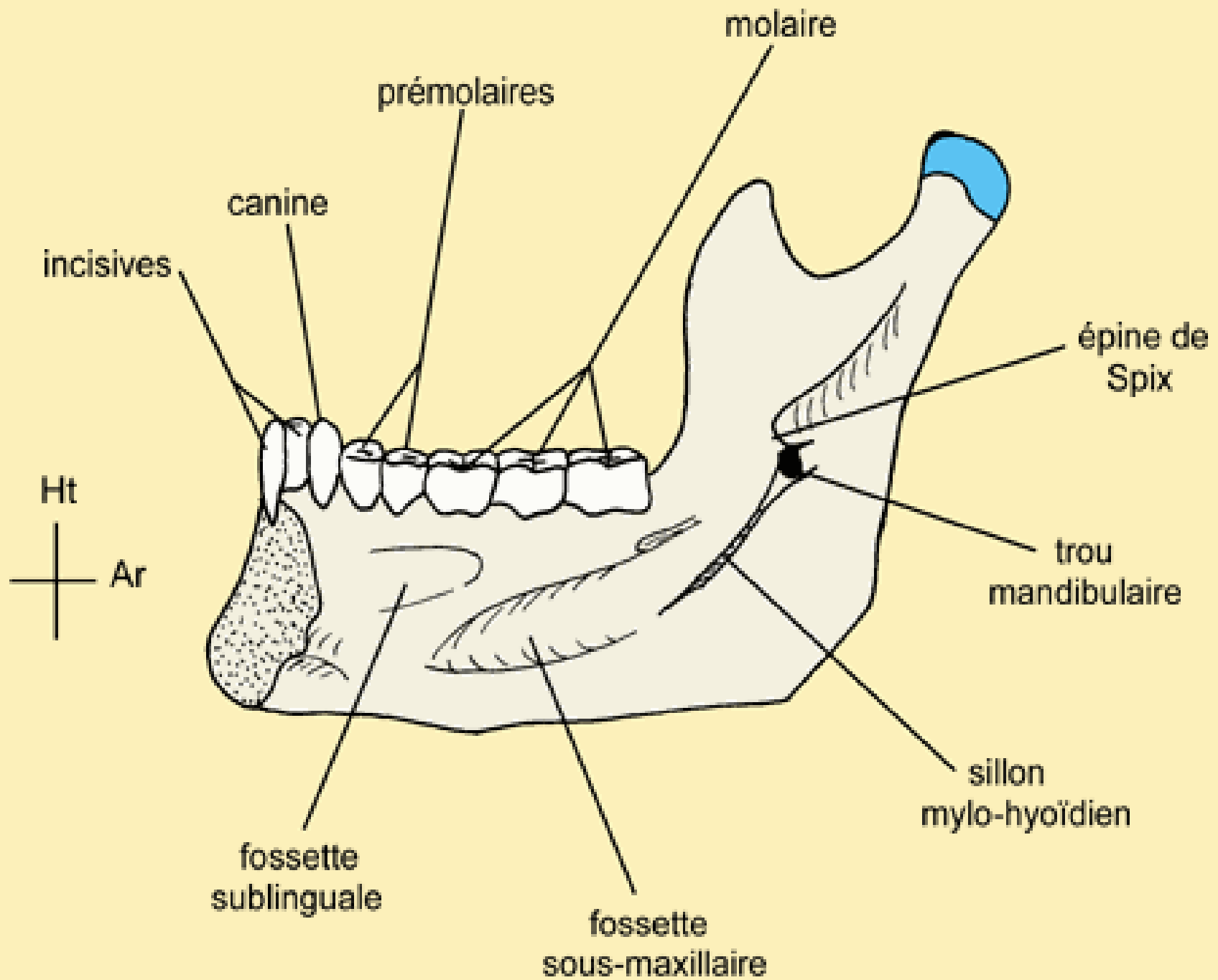


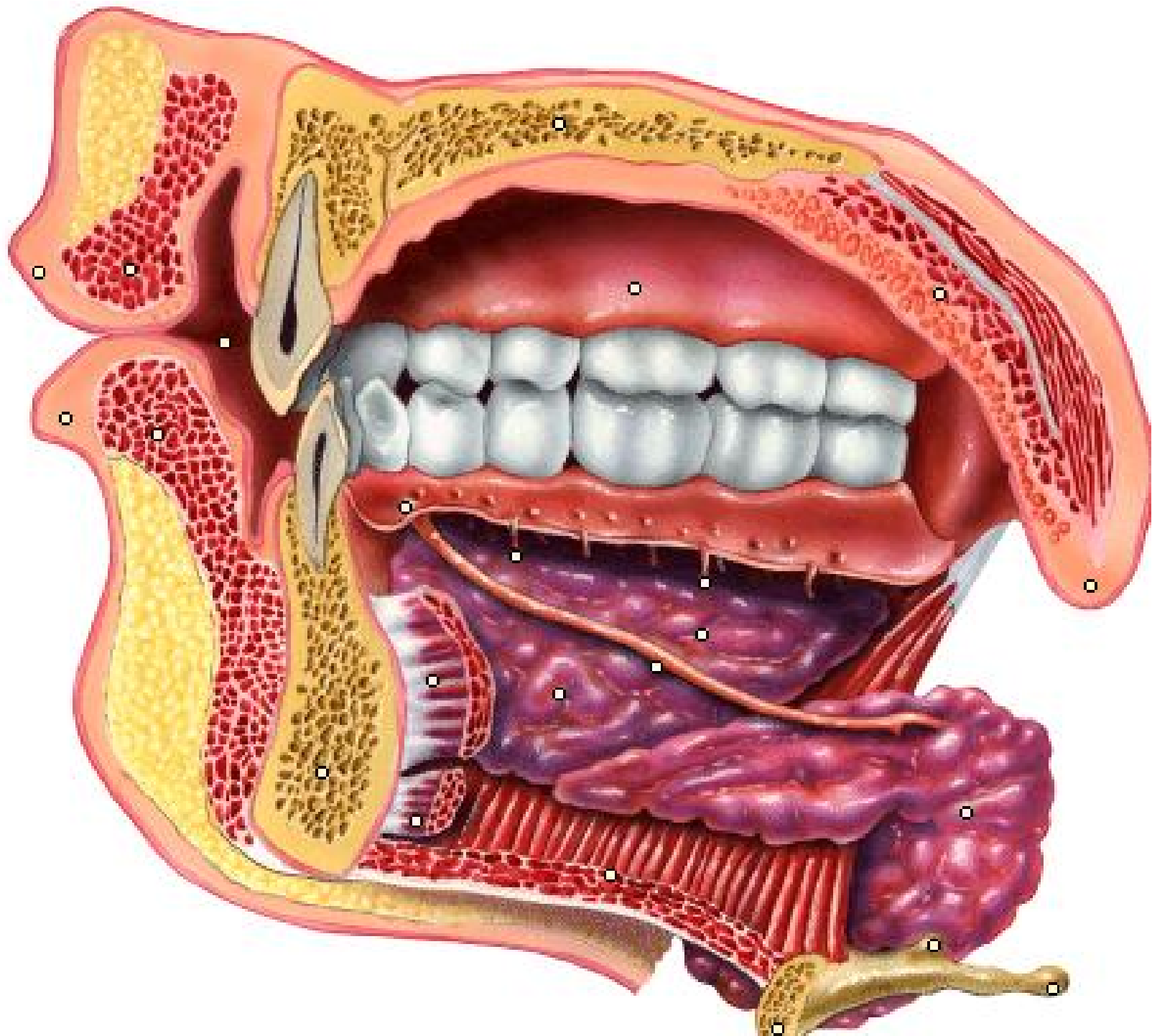


Face interne

- Au milieu: **04 apophyses géni** :
 - **02 supérieures,**
 - **02 inférieures.**
- Latéralement: **ligne oblique interne (ligne mylo-hyoïdienne)** qui sépare 02 fossettes:
 - En haut : **fossette sublinguale.**
 - En bas : **fossette submandibulaire (sous-maxillaire)**.





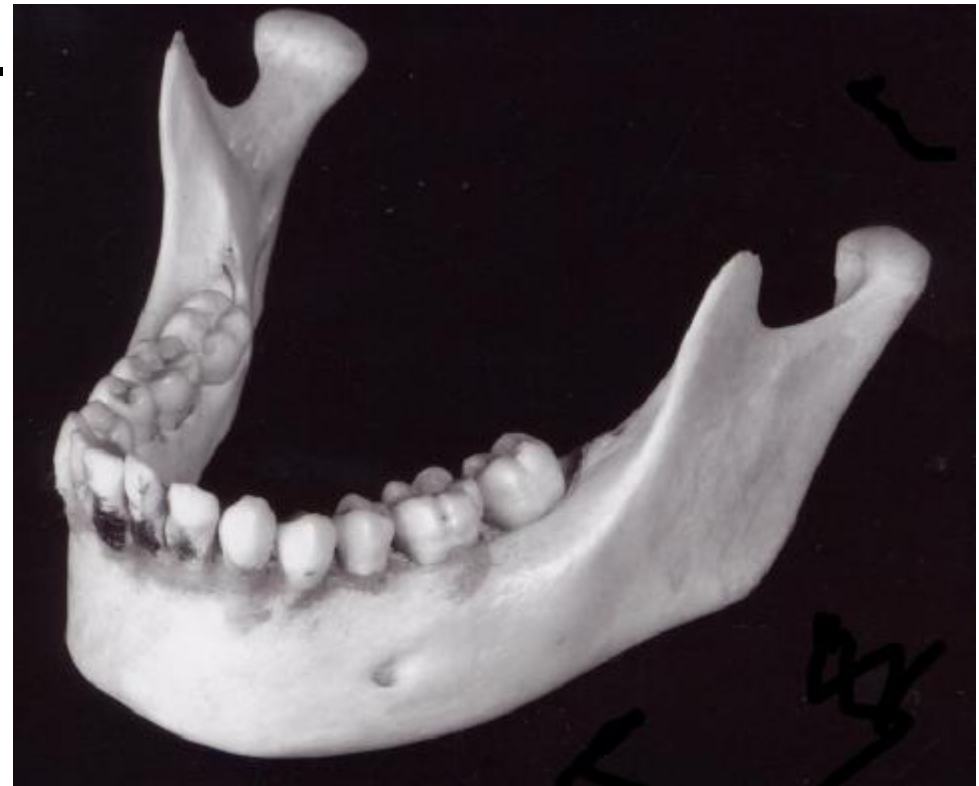

Mandibule

Branches montantes

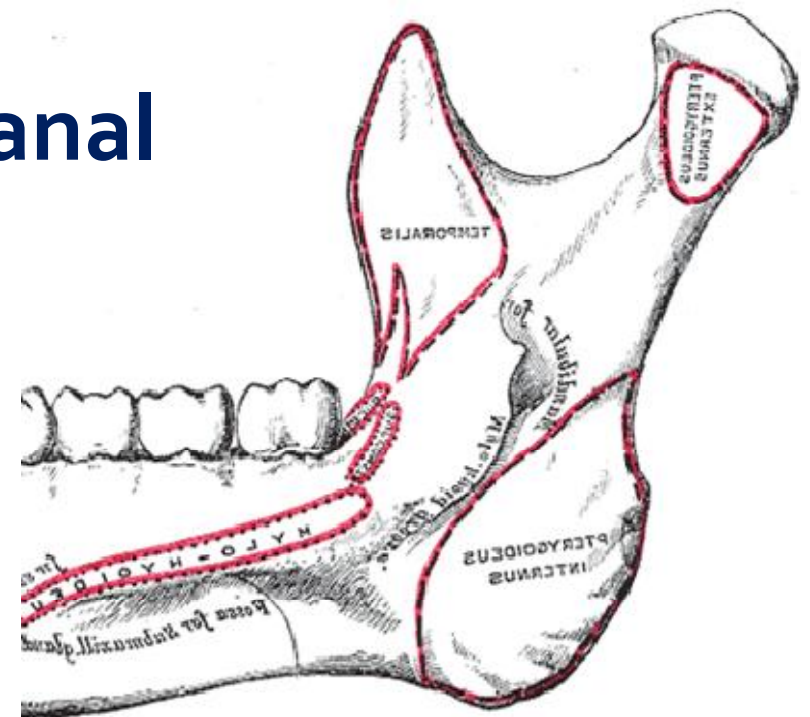
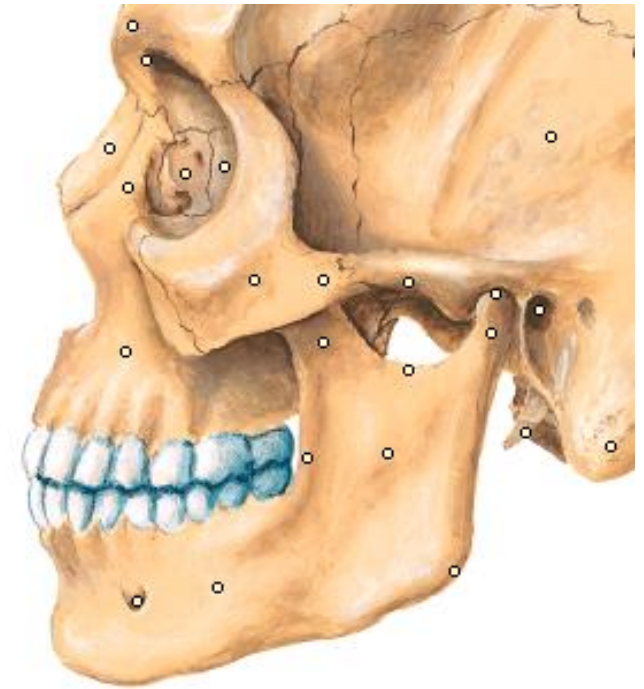
Définition

- 2 lames osseuses aplaties et verticales.
- Se détachent à angles droit des os extrémités du corps.
- Avec, pour chaque branche:
 - **2 faces**: latérale et médiale.
 - **4 bords**.



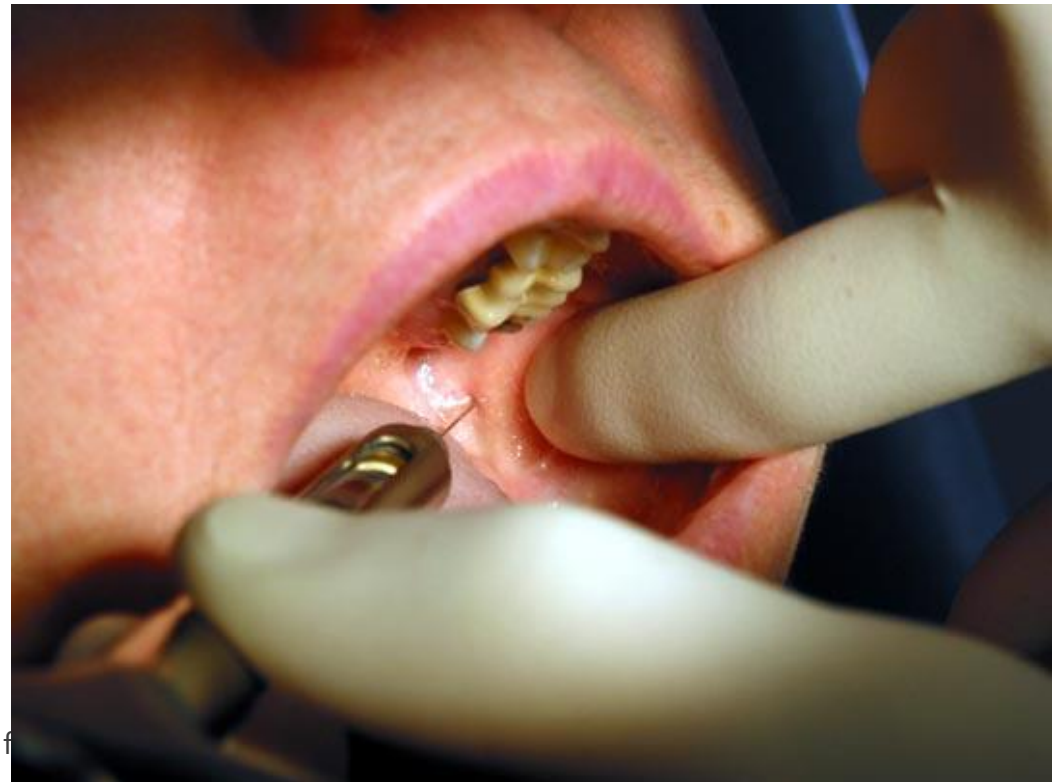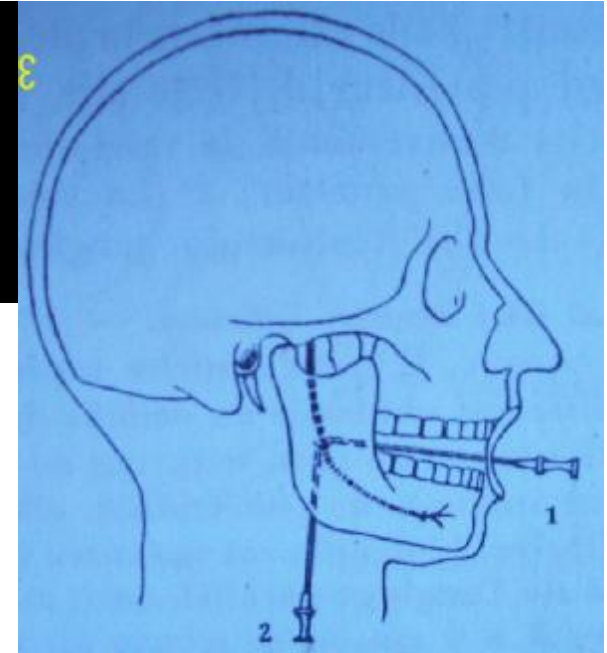
Faces

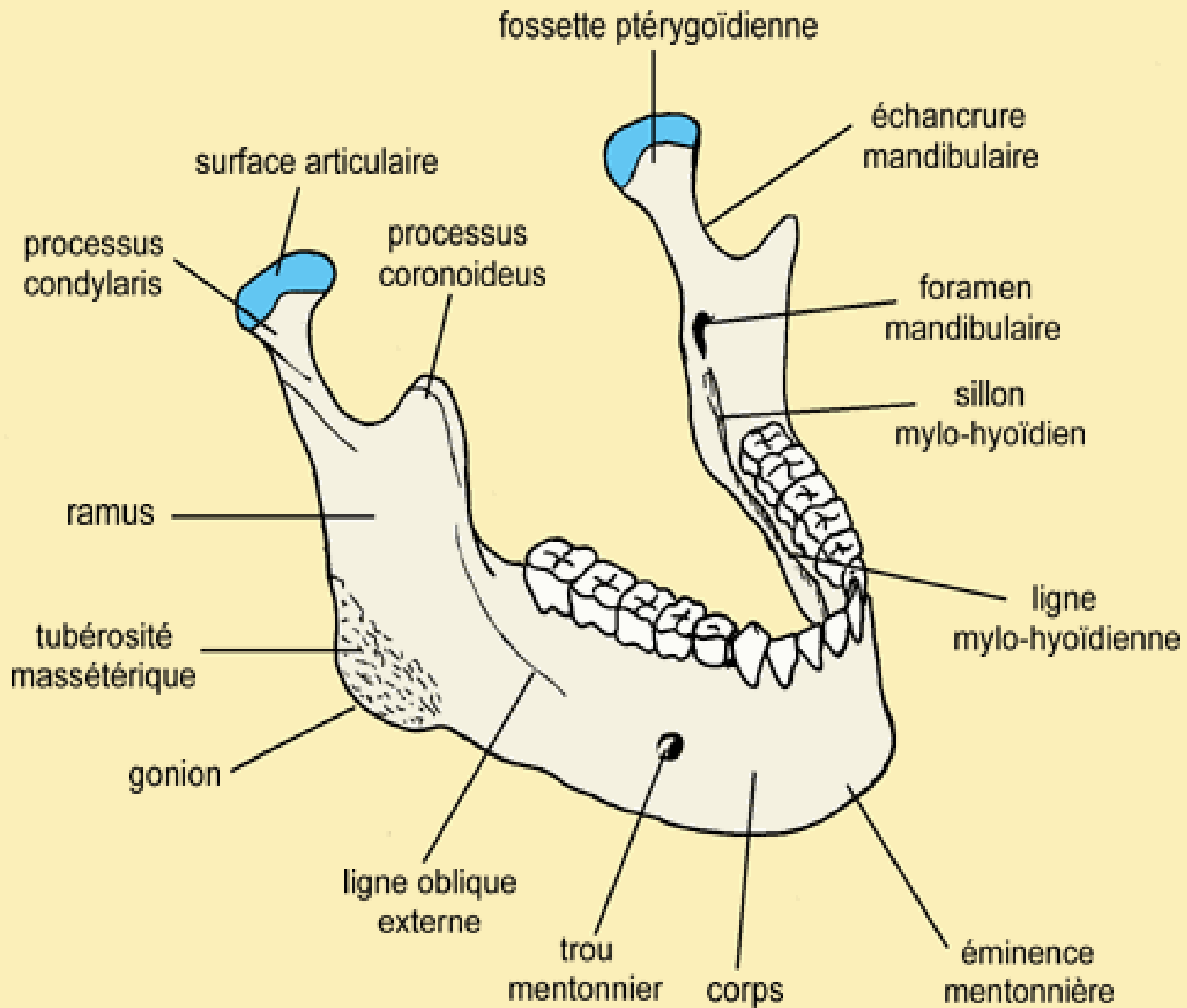
- **Face latérale:**
 - Plane et rugueuse.
- **Face médiale:**
 - Présente l'orifice du **canal alvéolaire (dentaire) inférieur** limité en avant par **l'épine de Spix**.

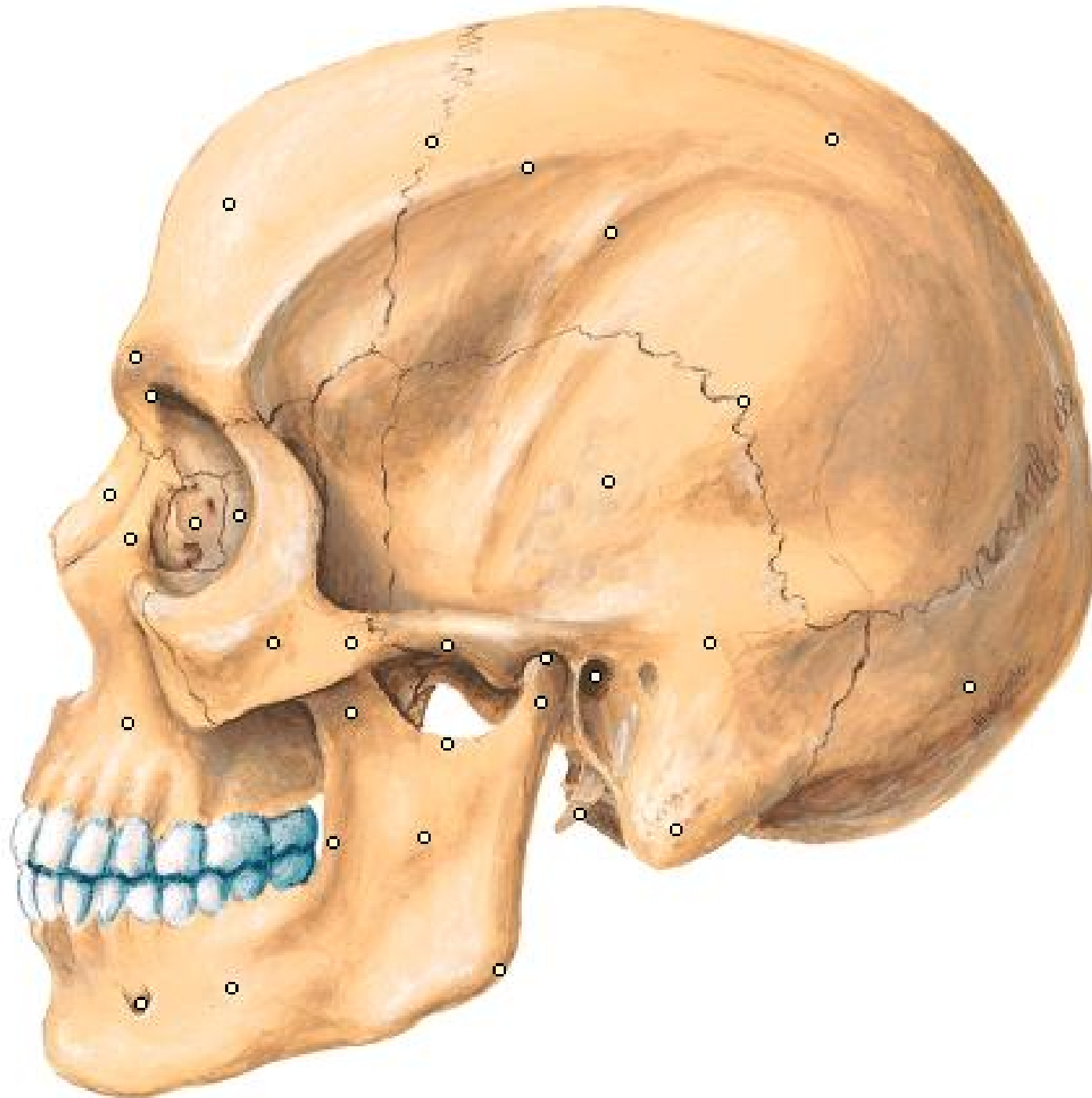


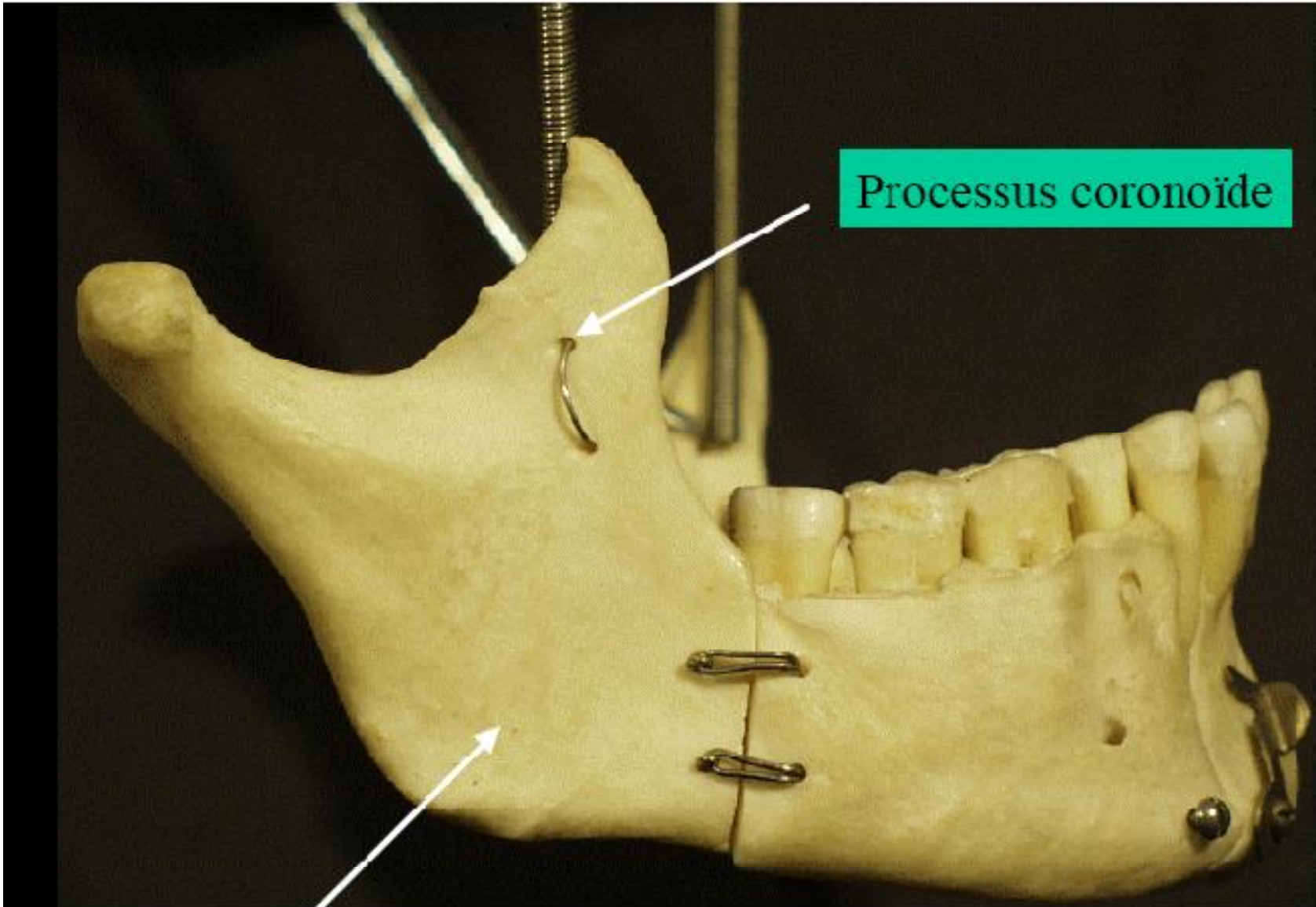
Intérêt pratique

- L'épine de Spix est un repère pour **l'anesthésie tronculaire de nerf alvéolaire (dentaire) inférieur.**



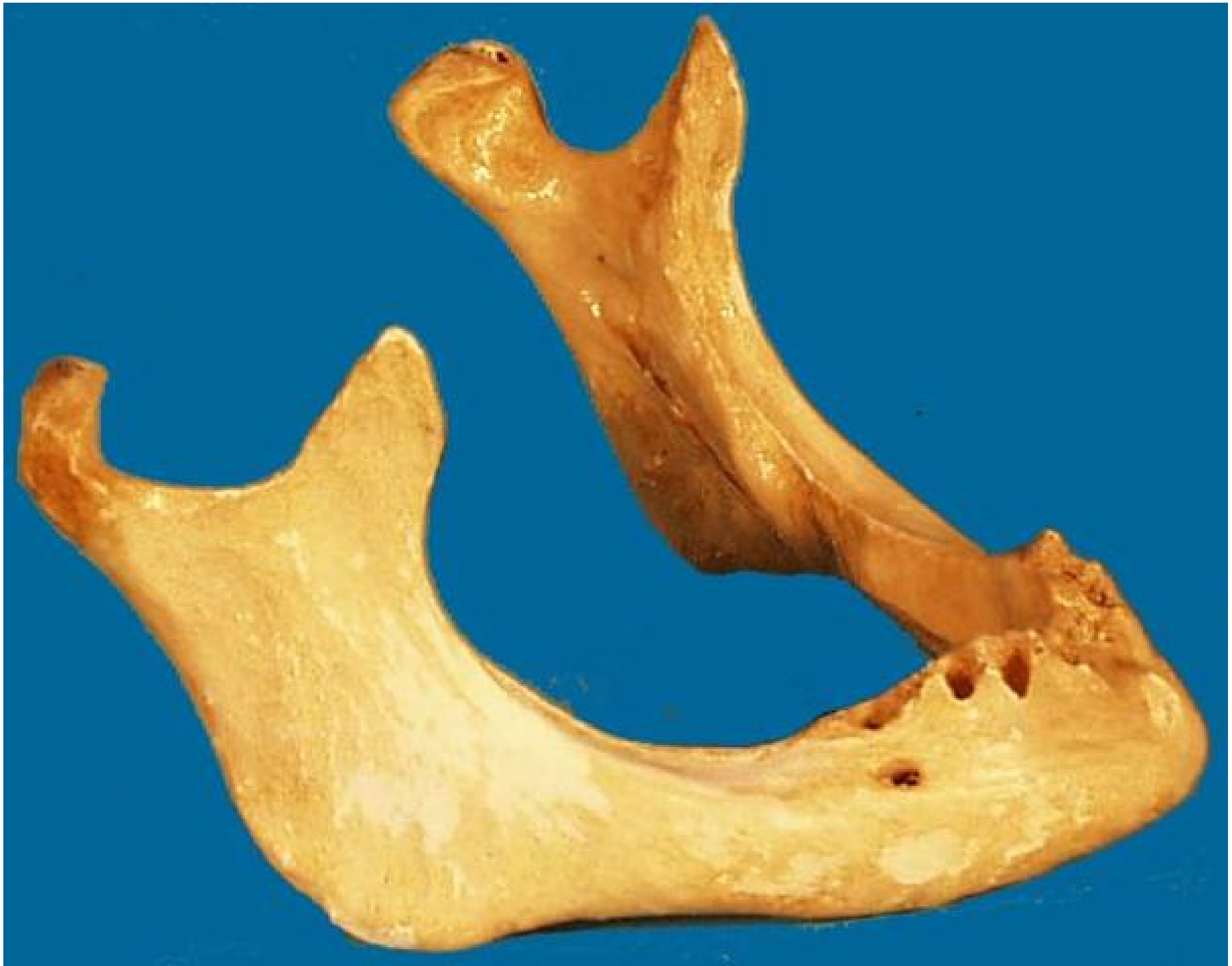


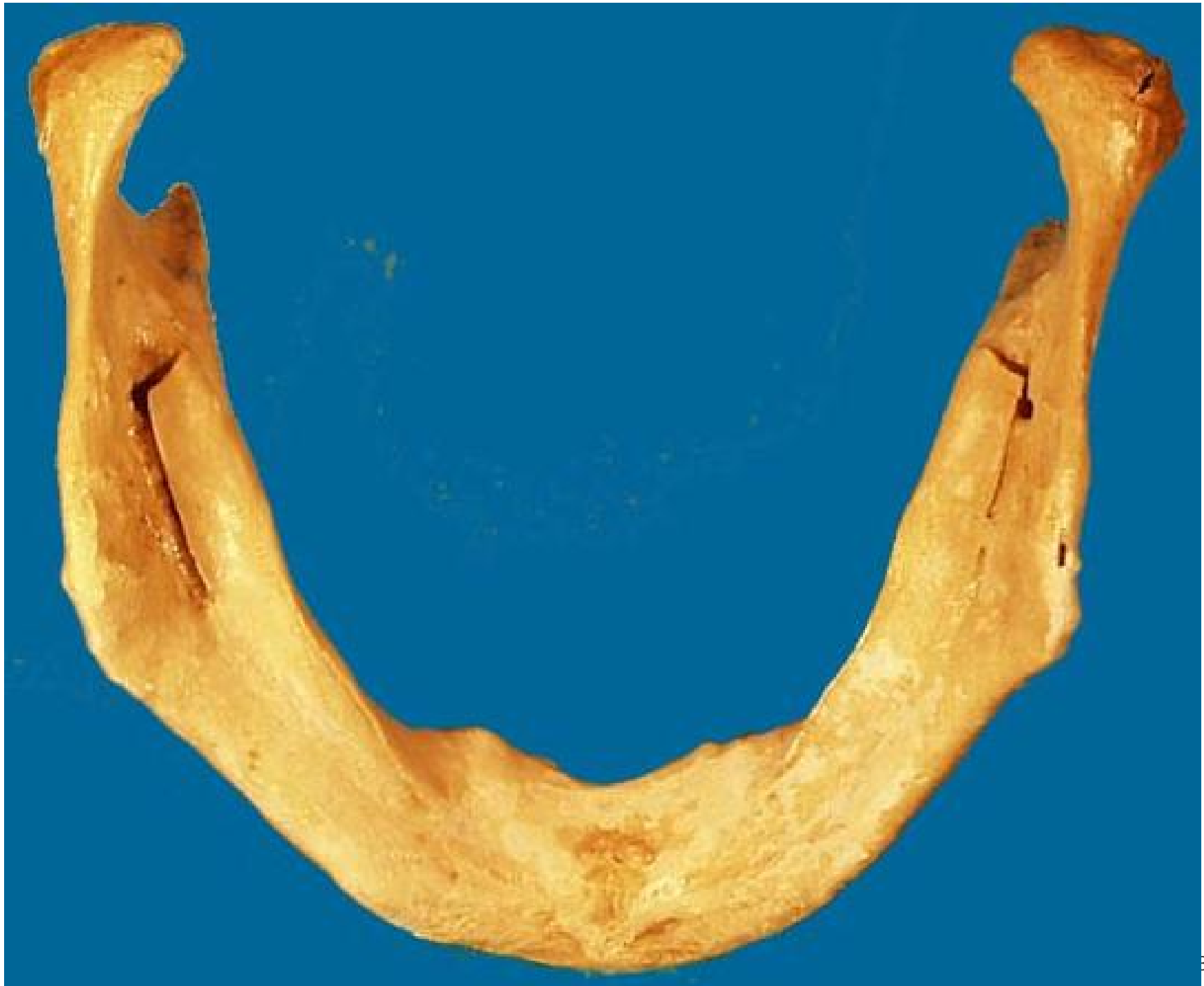
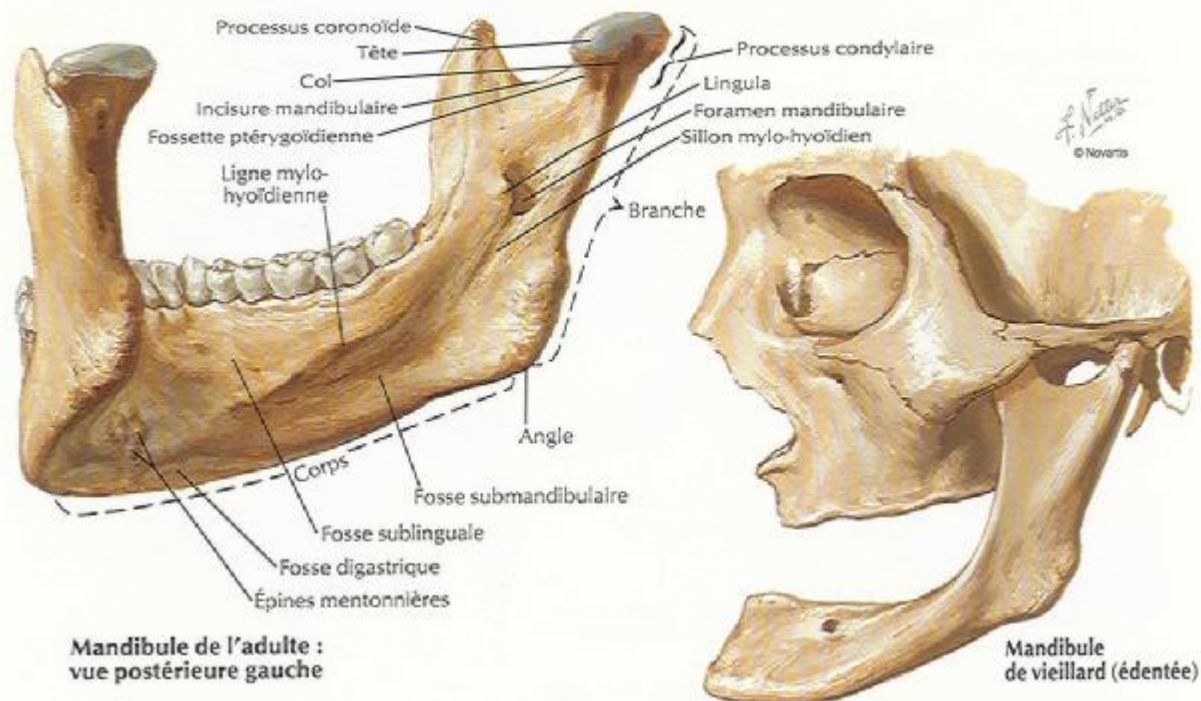
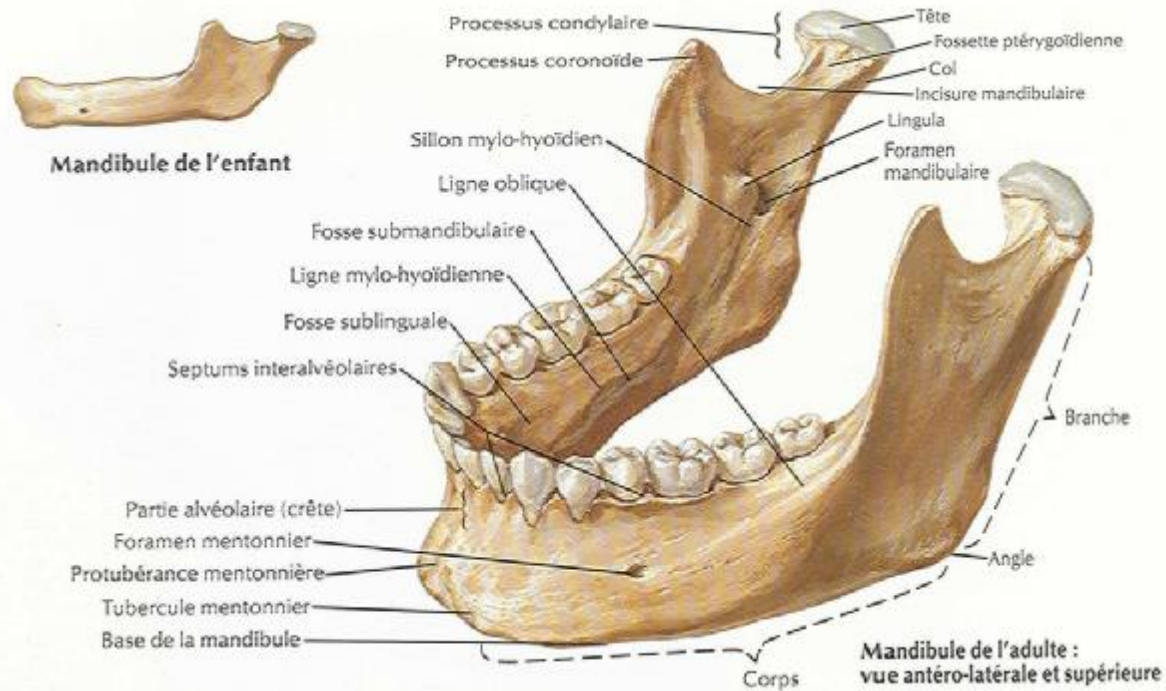


Processus coronoïde

Branche montante



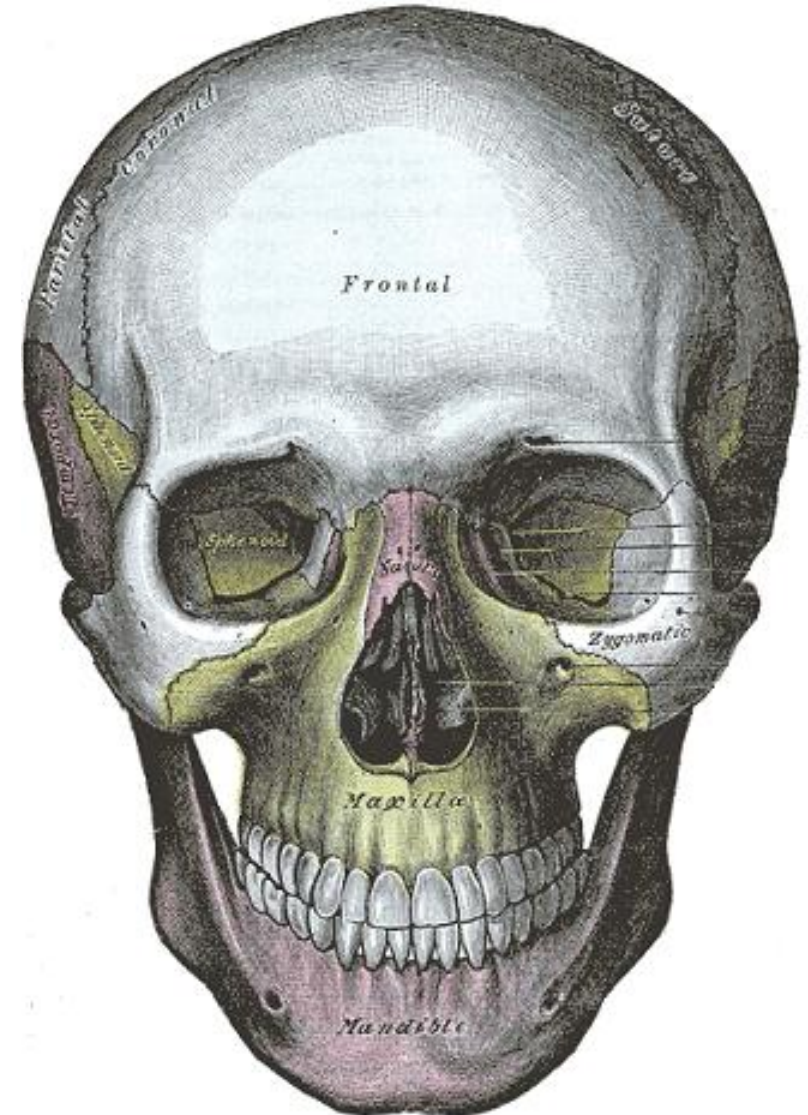




MAXILLAIRE

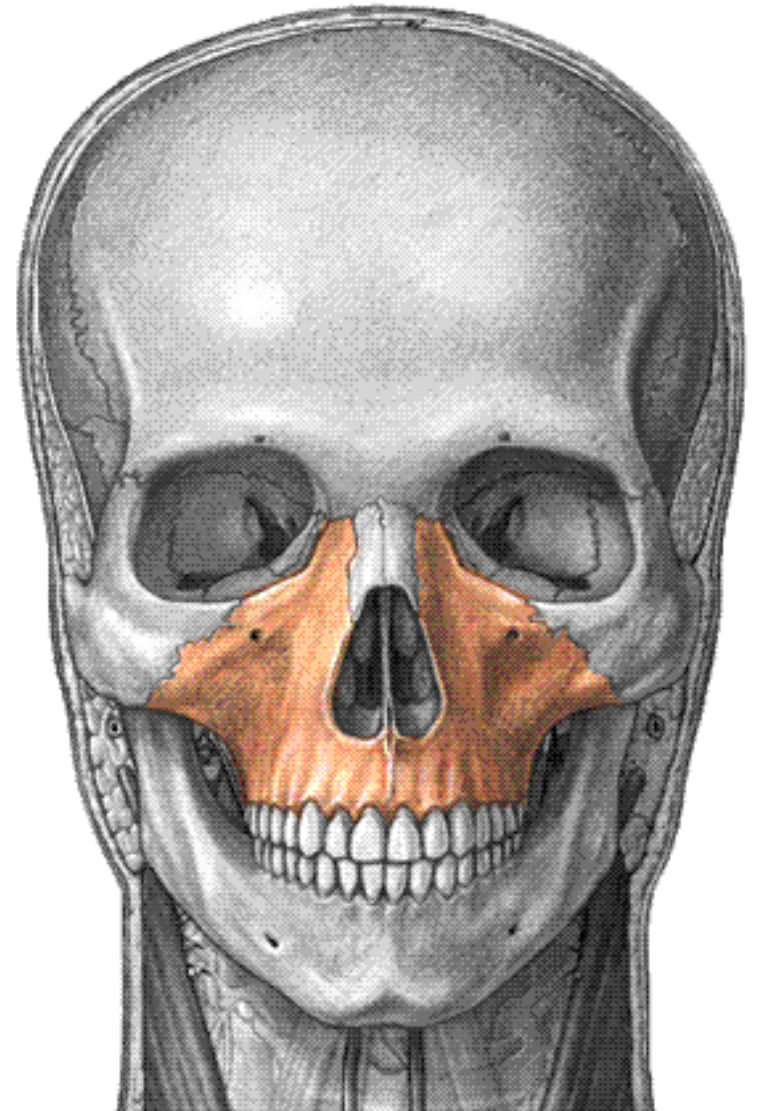
Définition

- C'est un os:
 - Volumineux.
 - Pair.
 - Latéral.
 - En rapport avec tous les os de la face.



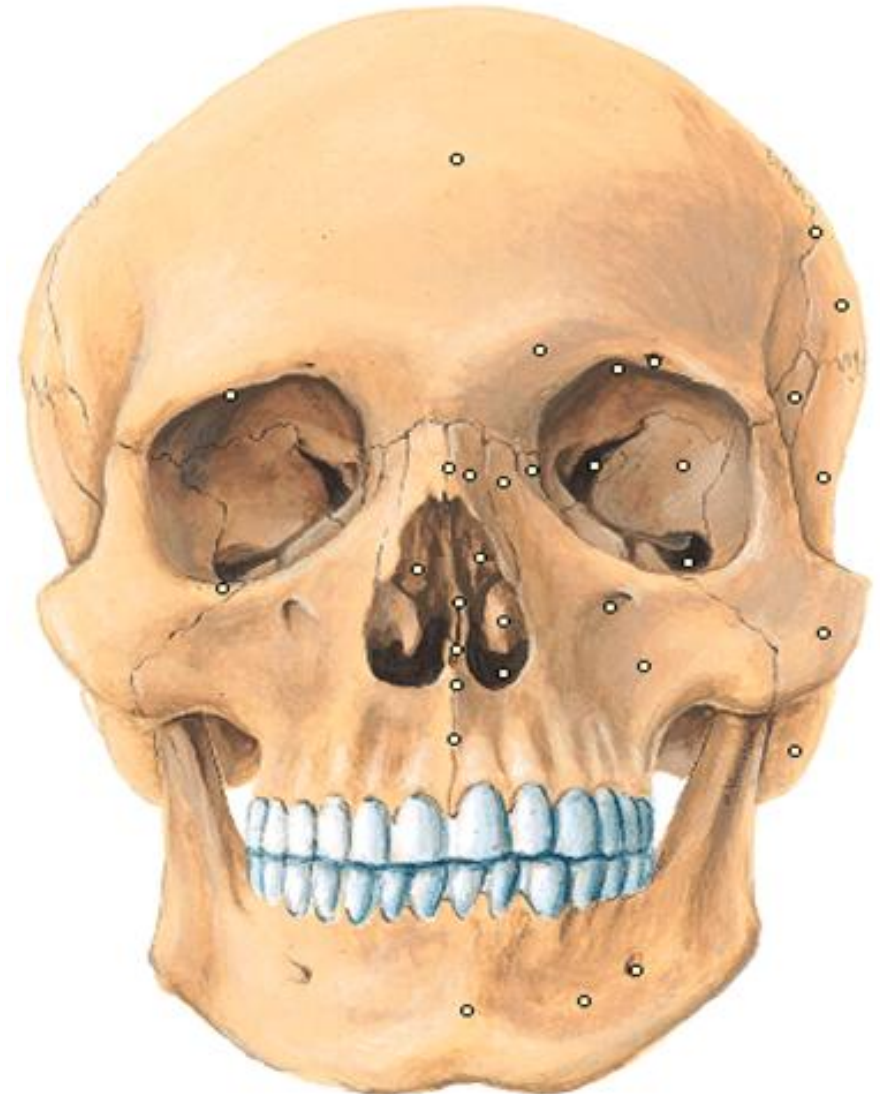Situation

- Il est situé entre :
 - **Orbites**, en haut.
 - **Cavité buccale**, en bas.
 - **Fosses nasales**, en dedans.



Constitution

- On lui distingue:
 - **2 faces.**
 - **4 bords.**

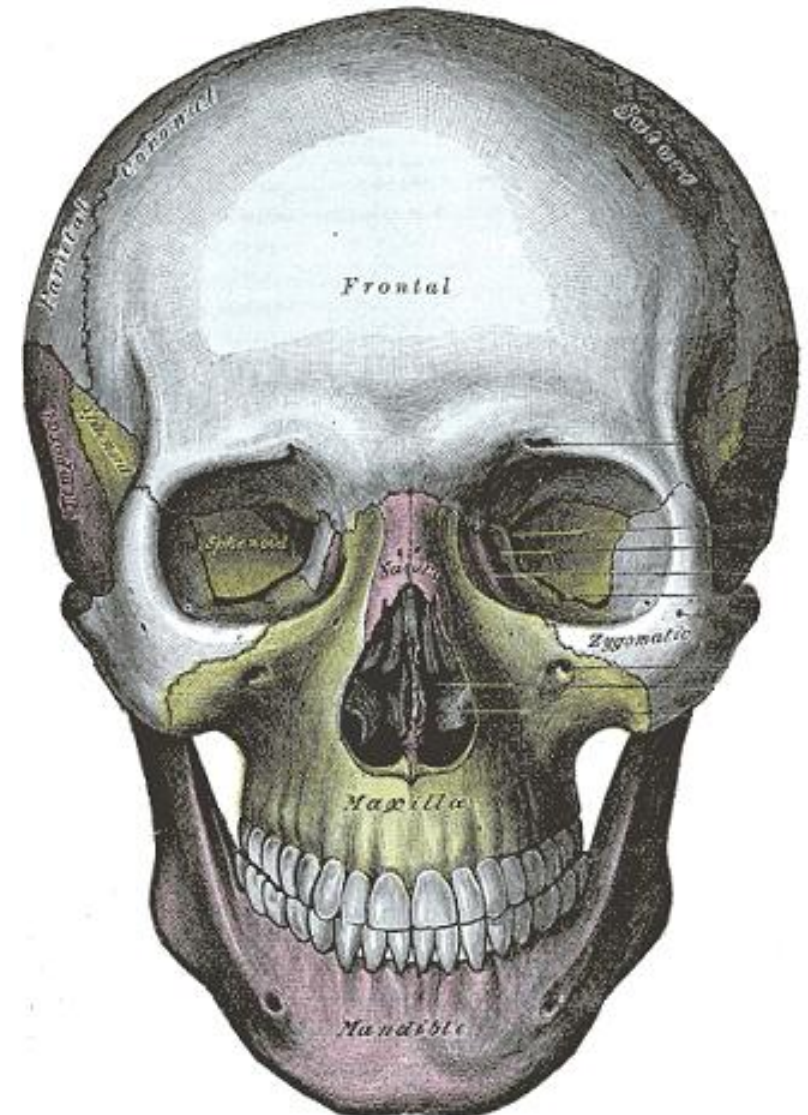


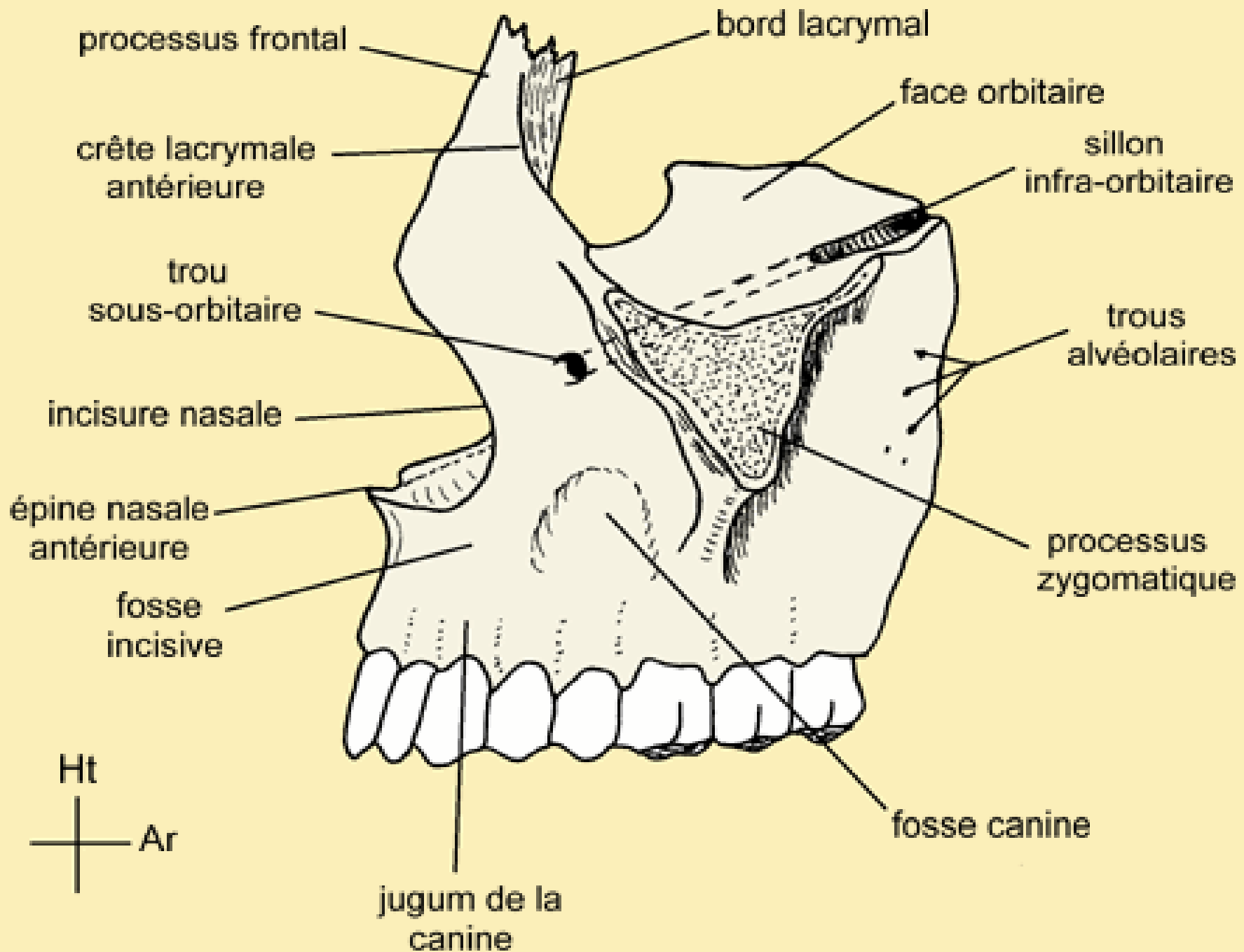
Maxillaire

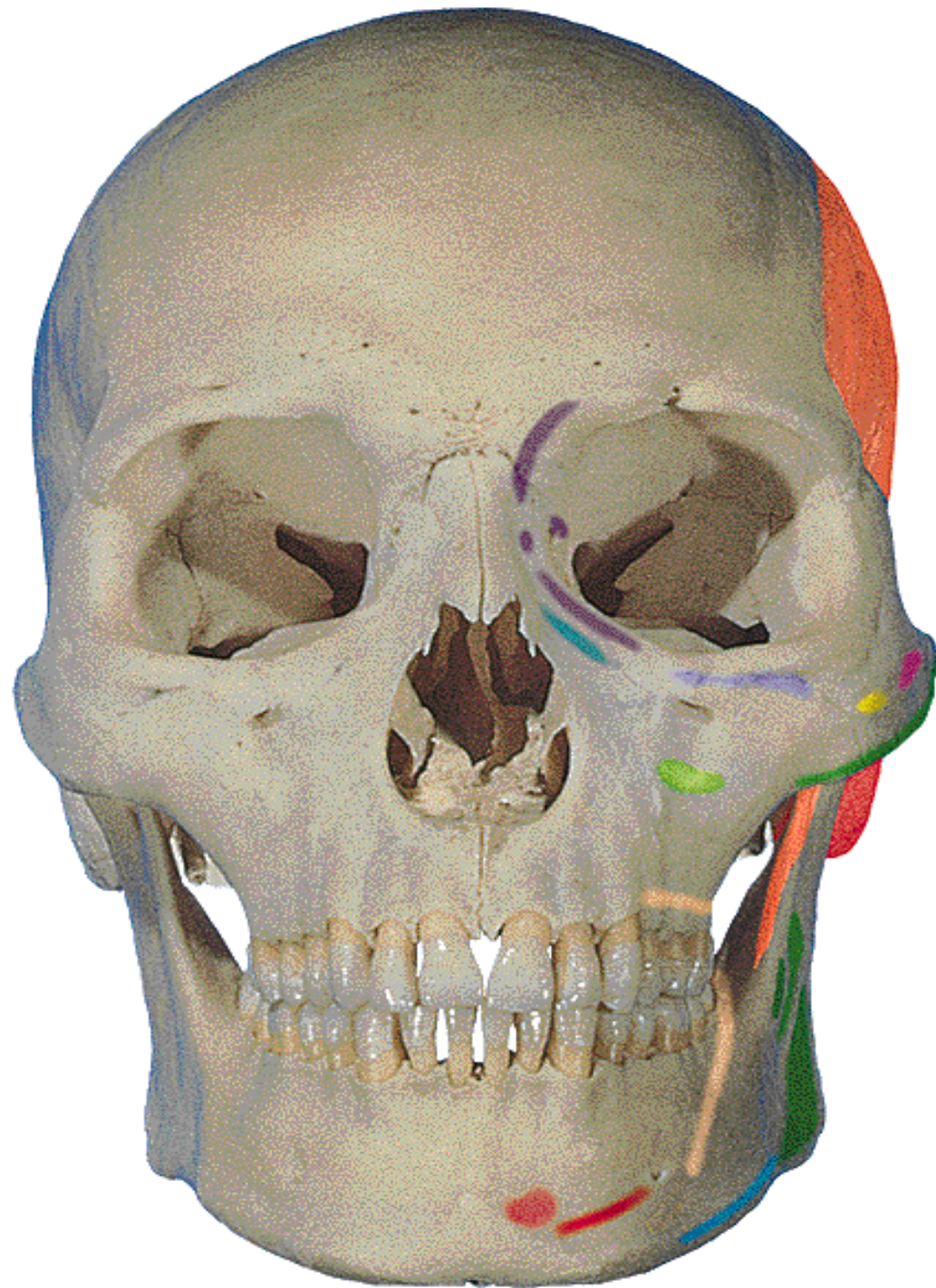
Faces

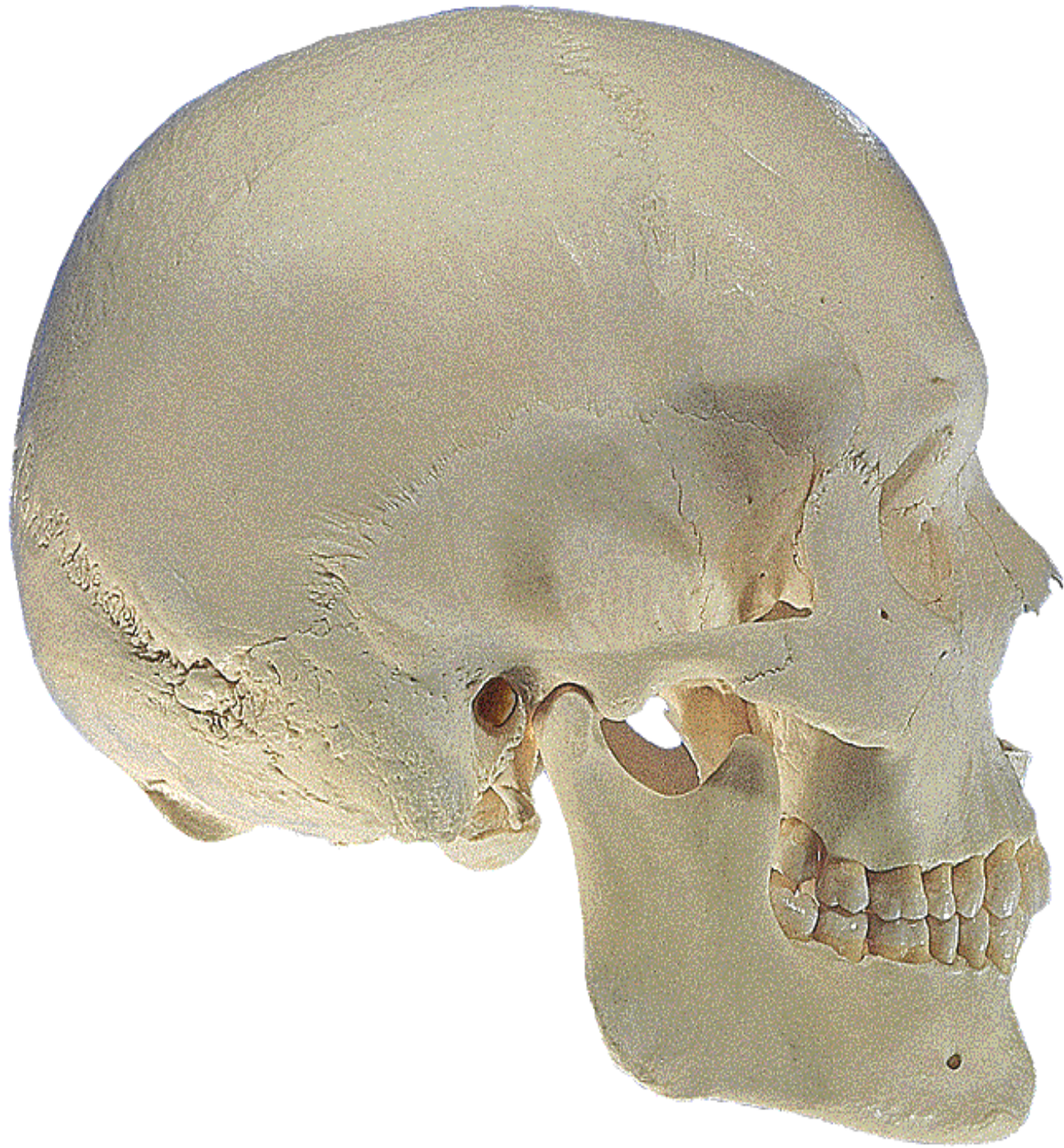Face latérale

- **Jugums alvéolaires.**
- **Fosse canine.**
- **Fosse incisive (fossette myrtiliforme).**
- **Processus zygomatique (pyramidal).**



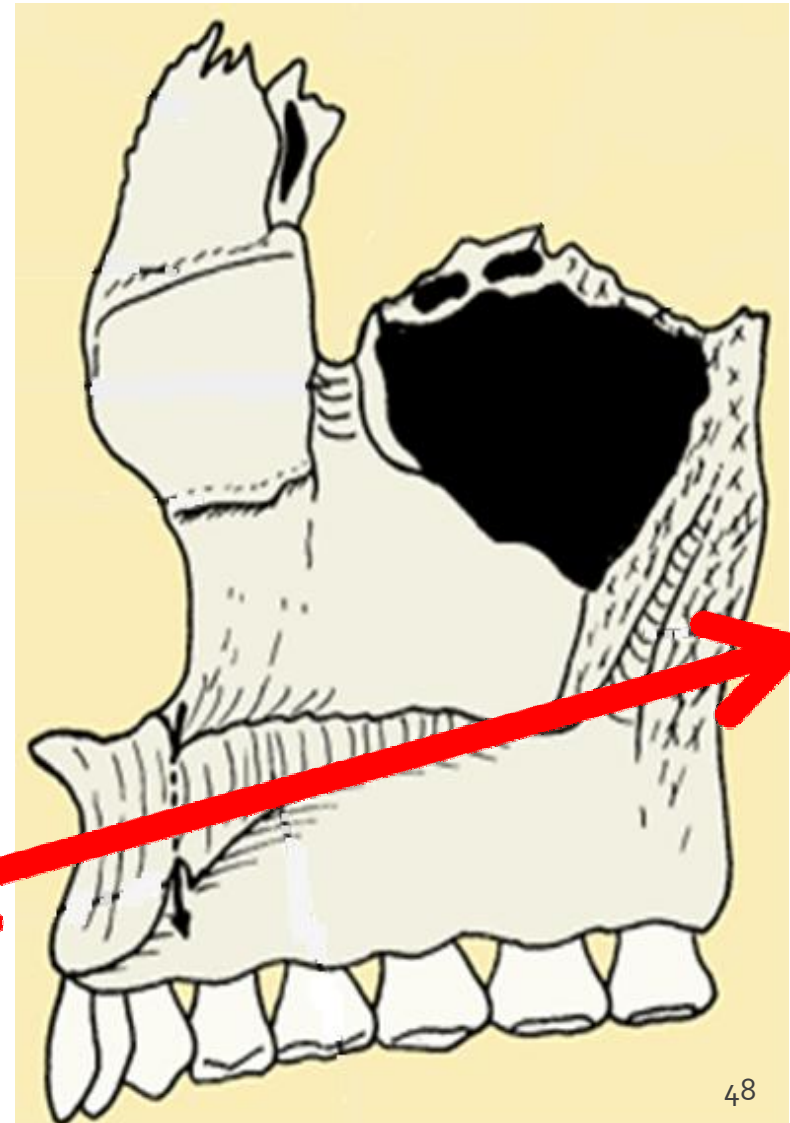


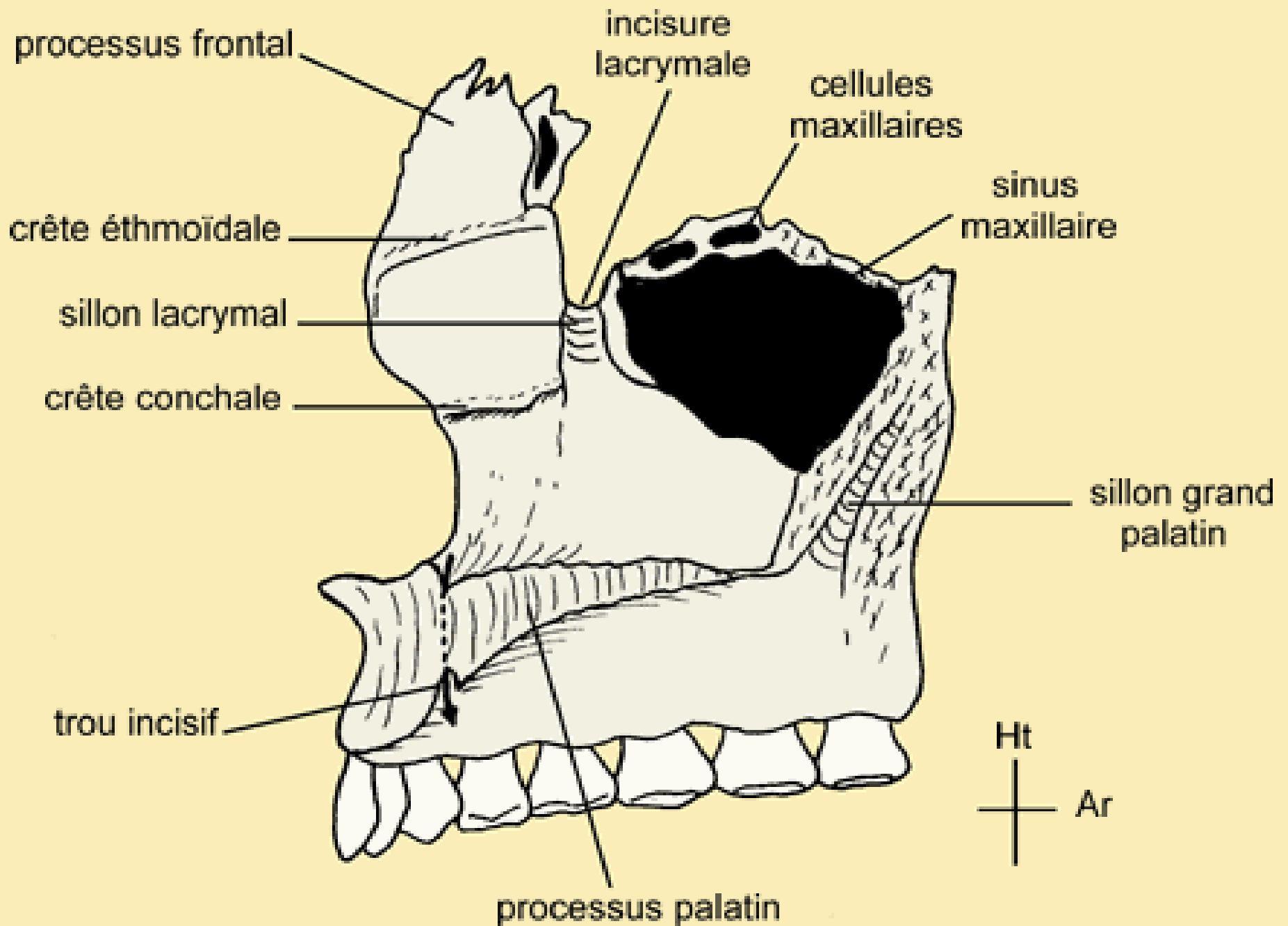




Face médiale

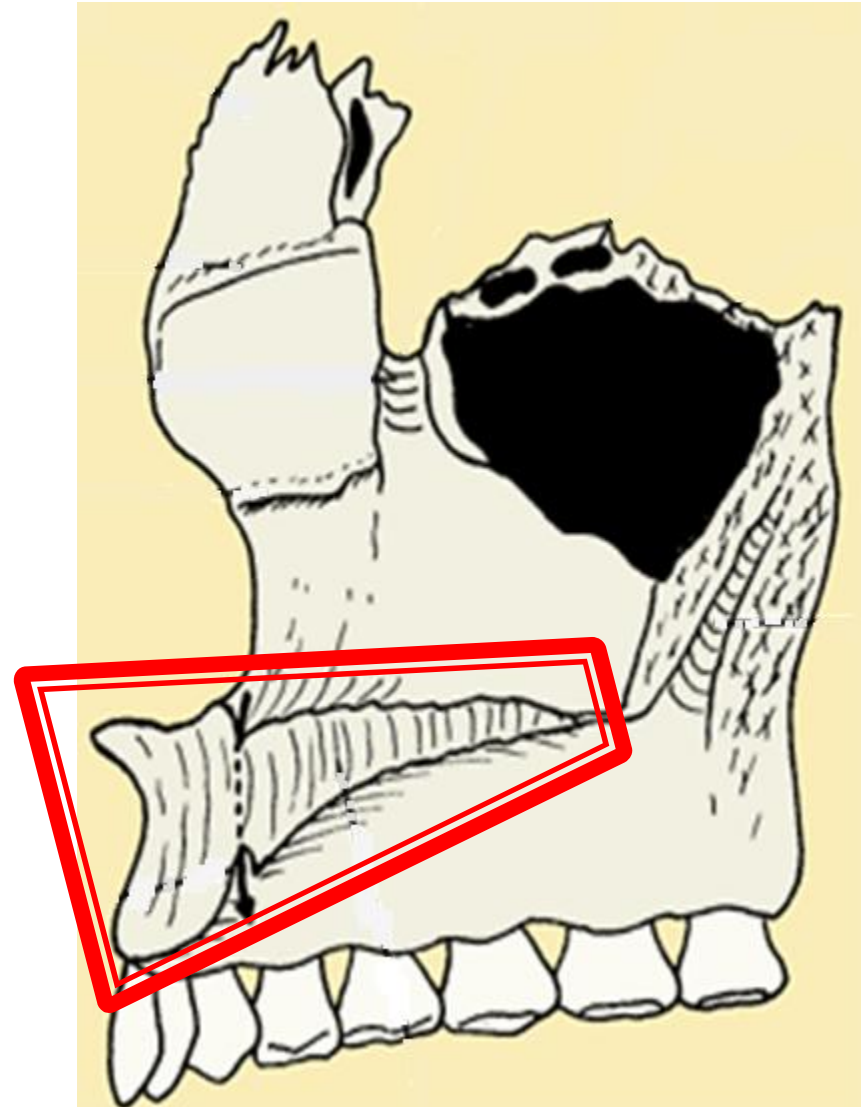
- Divisée par **le processus palatin** en 2 parties:
 - **Partie nasale.**
 - **Partie buccale.**

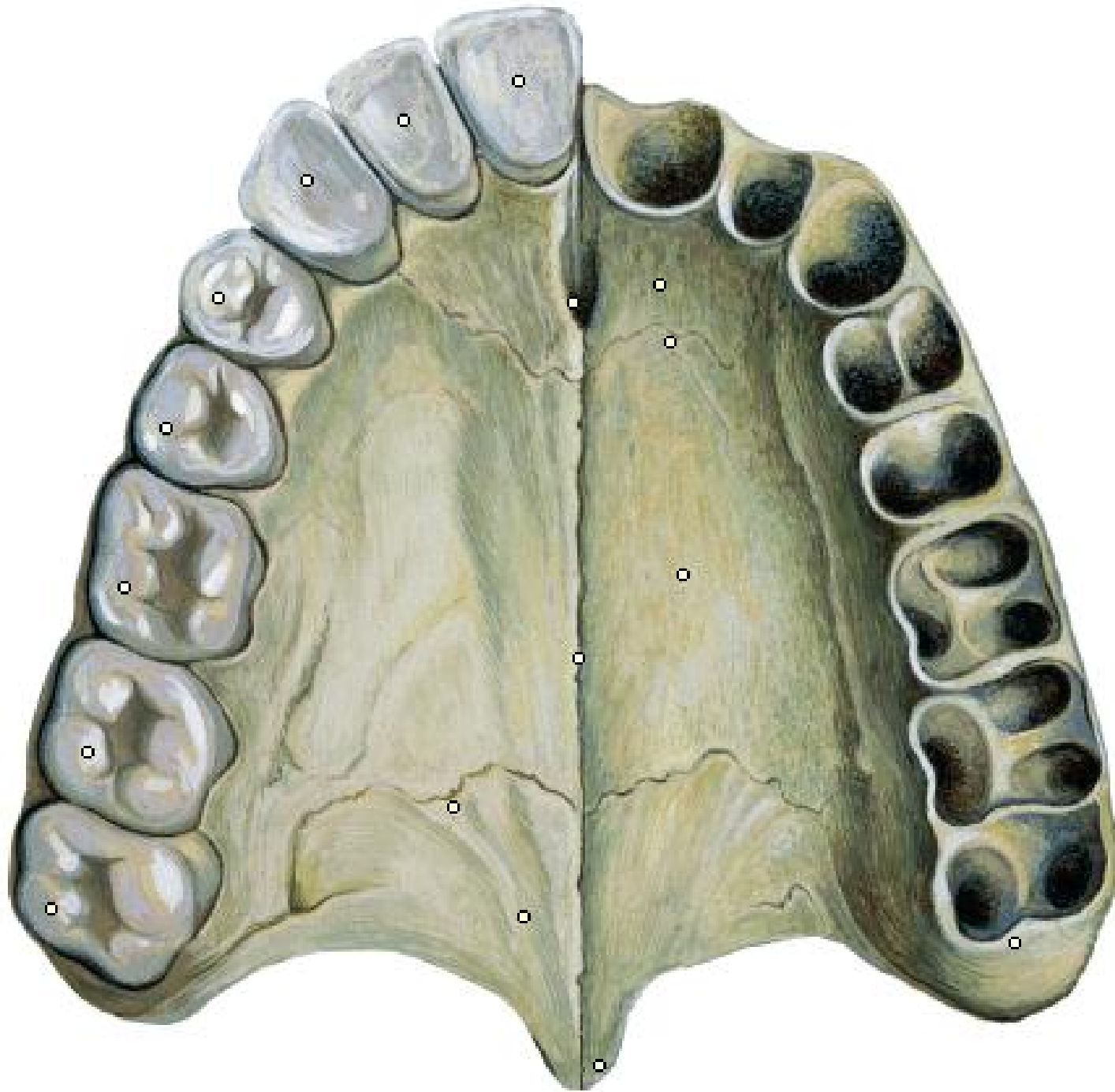




Processus palatin

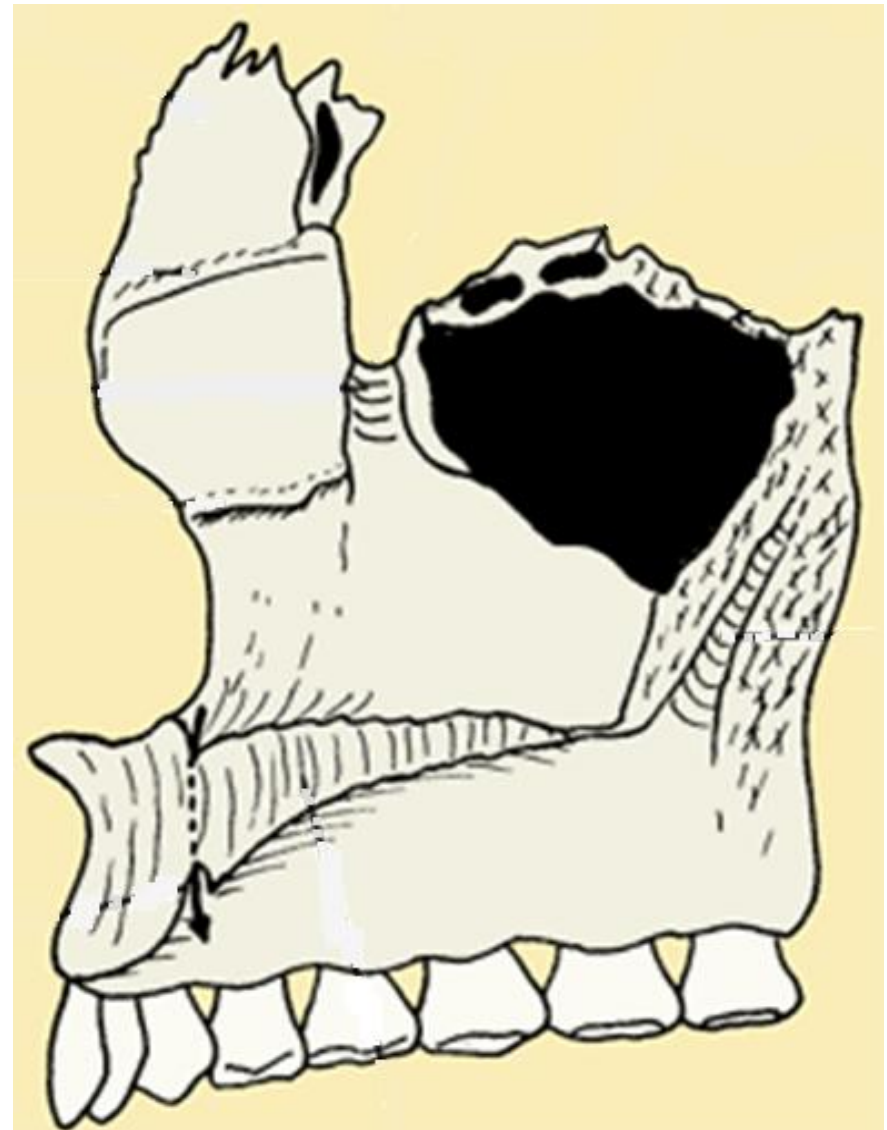
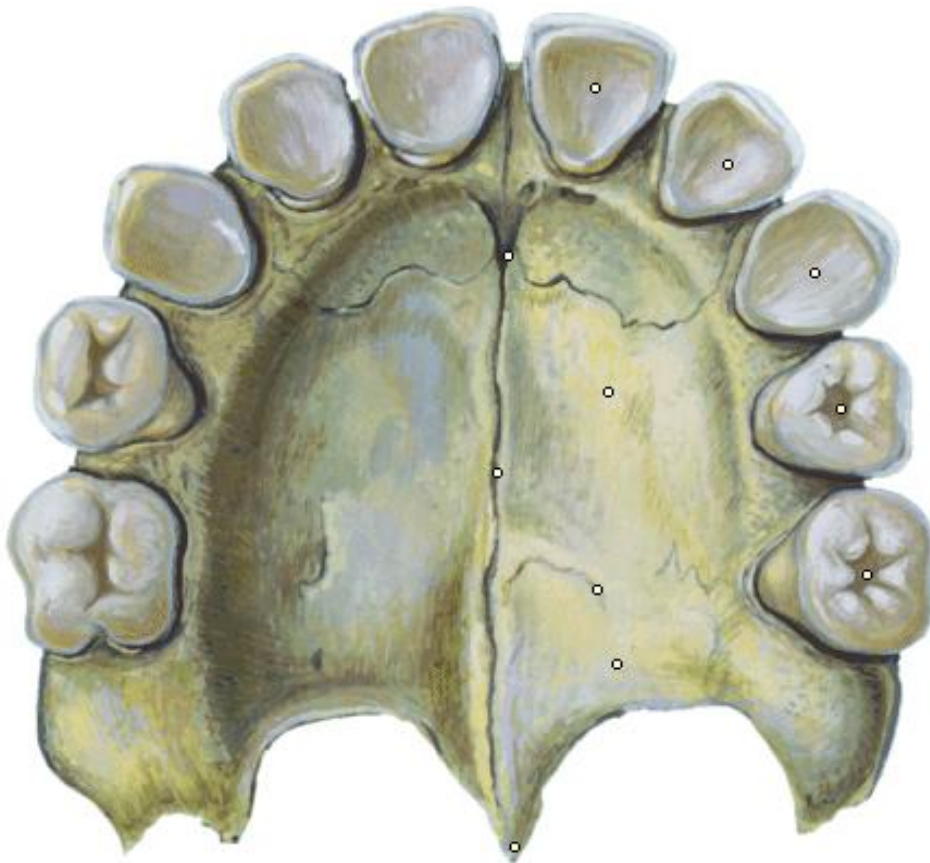- Lame horizontale, triangulaire, implantée sur la face médiale.
- Il s'unit à son opposé pour séparer les fosses nasales de la cavité buccale.

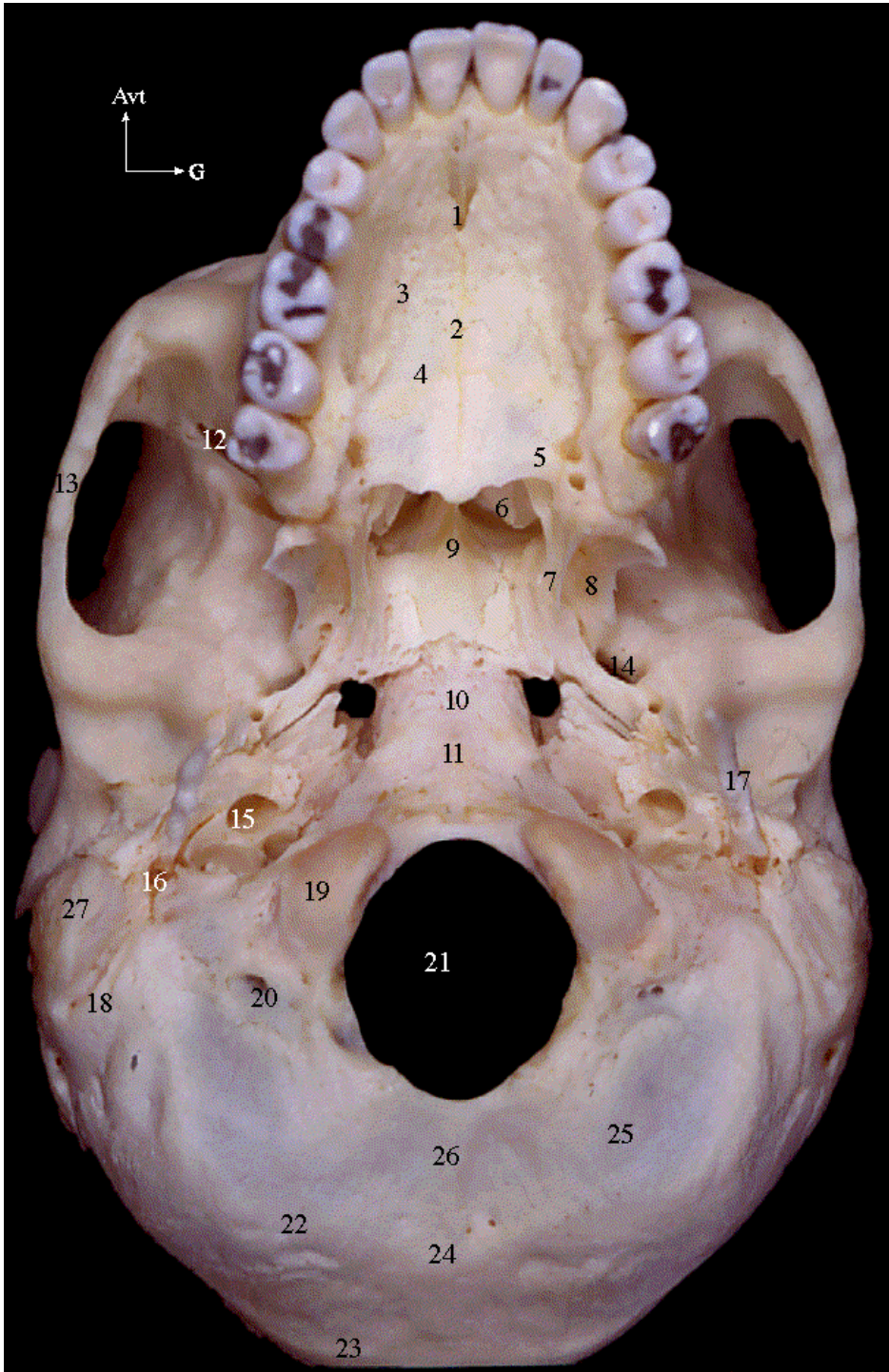




Partie buccale

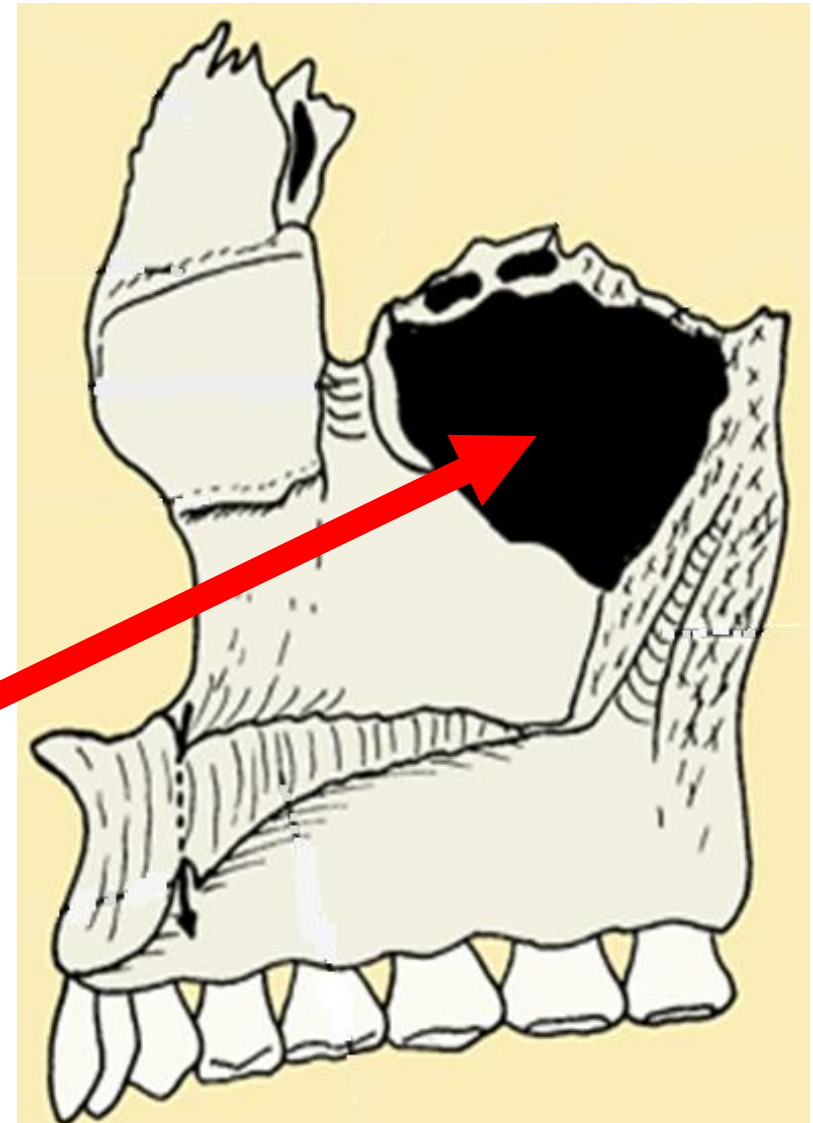
- Étroite.

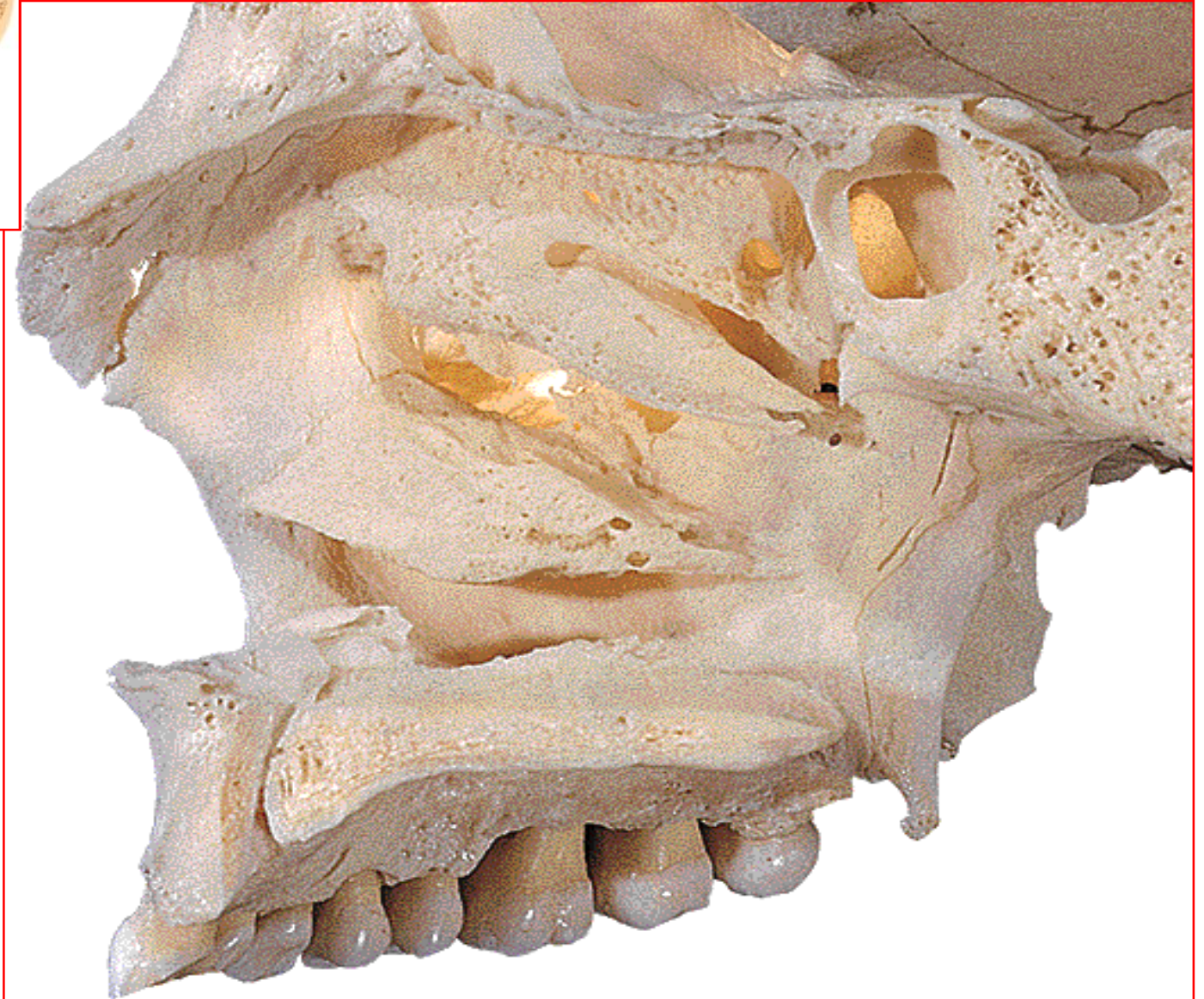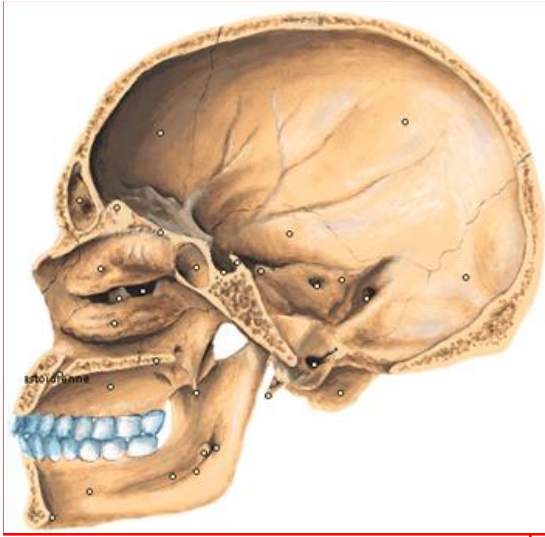




Partie nasale

- Forme la paroi latérale des fosses nasales.
- Centrée par **le hiatus du sinus maxillaire.**

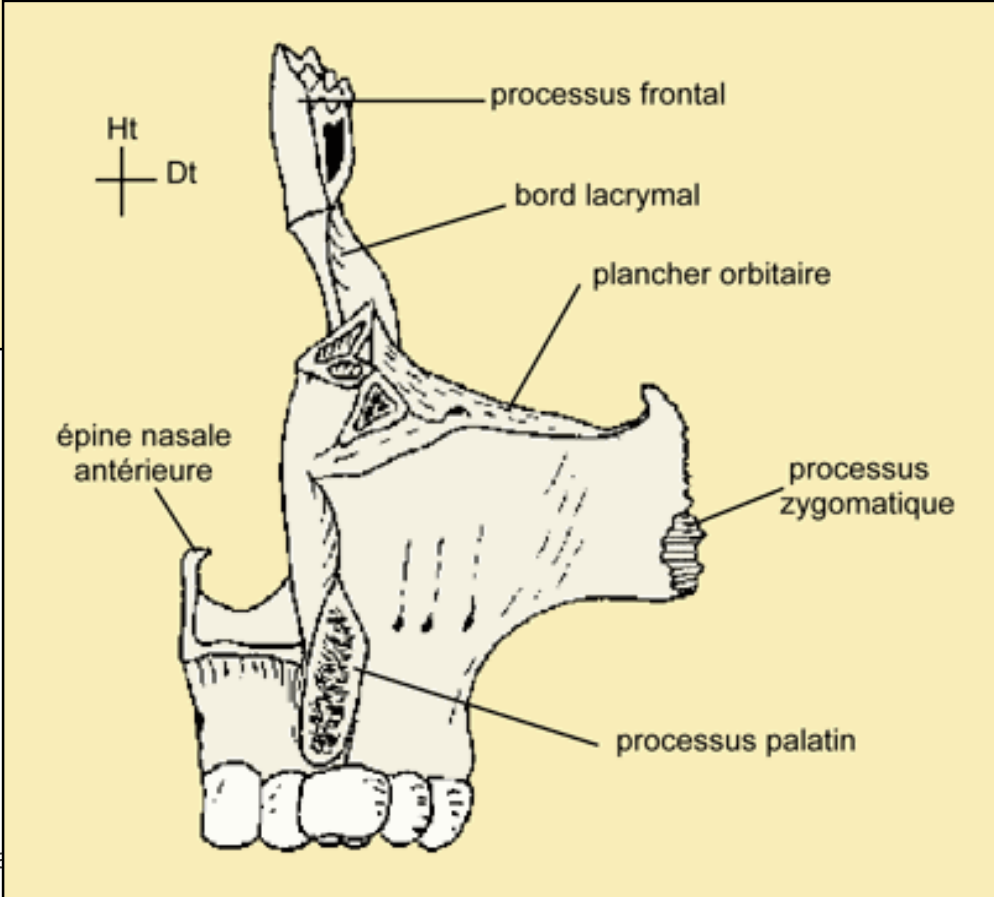
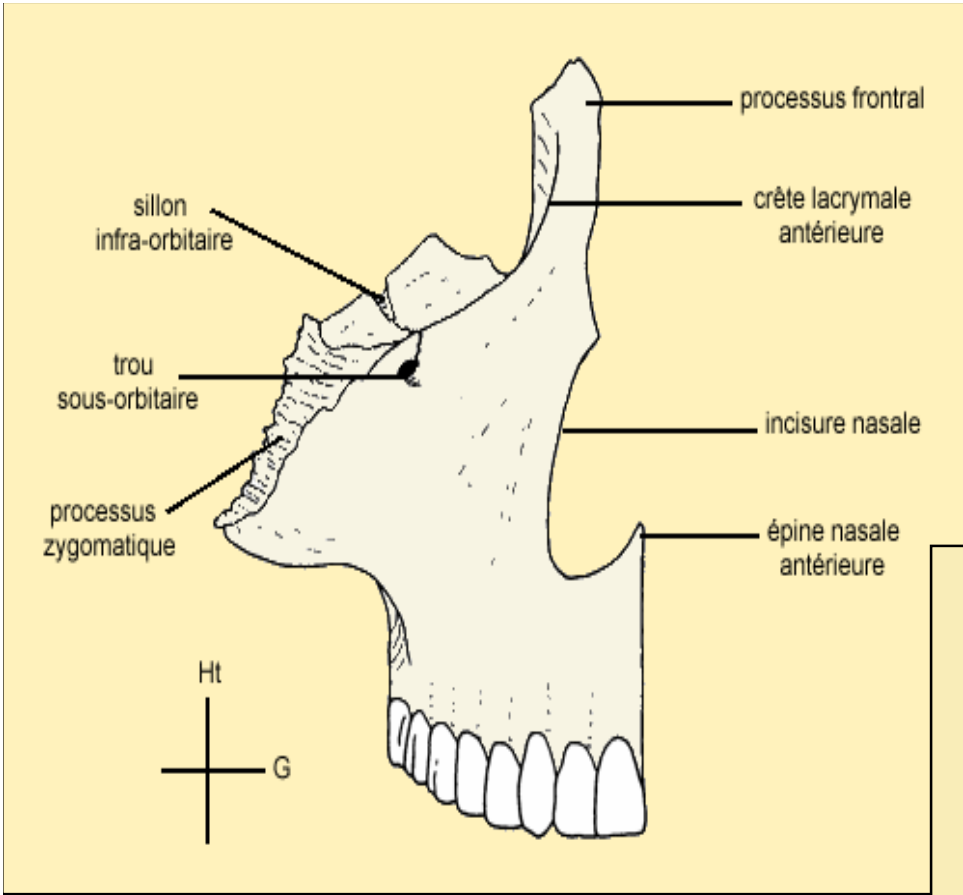




24/02/2009

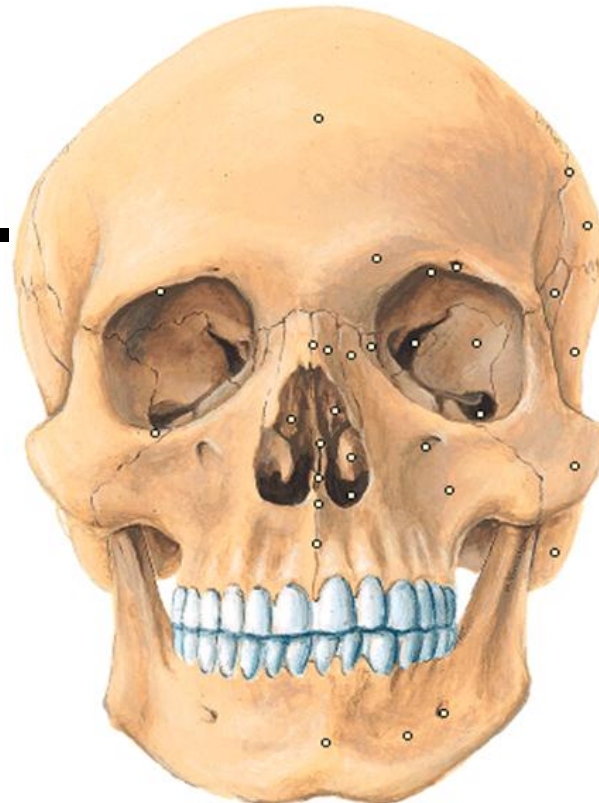
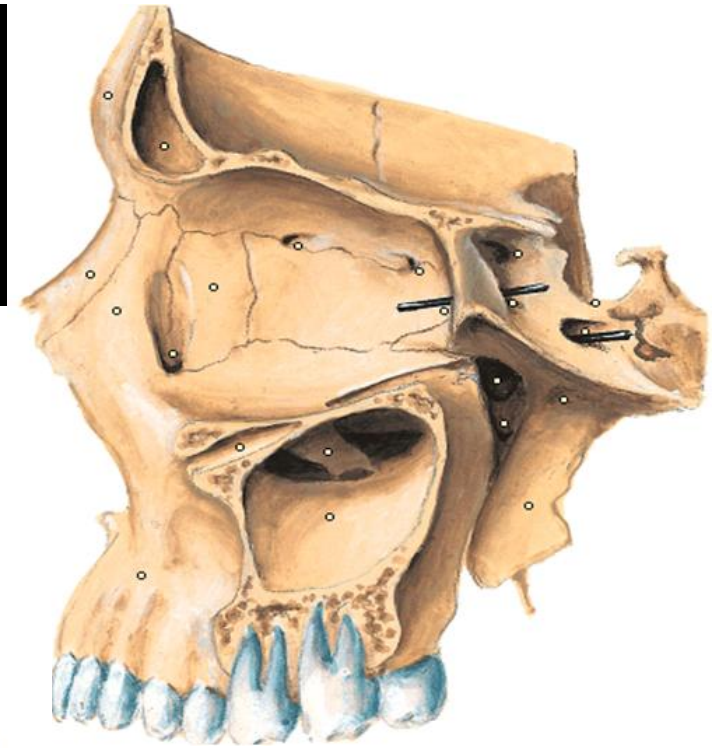
Maxillaire

Bords



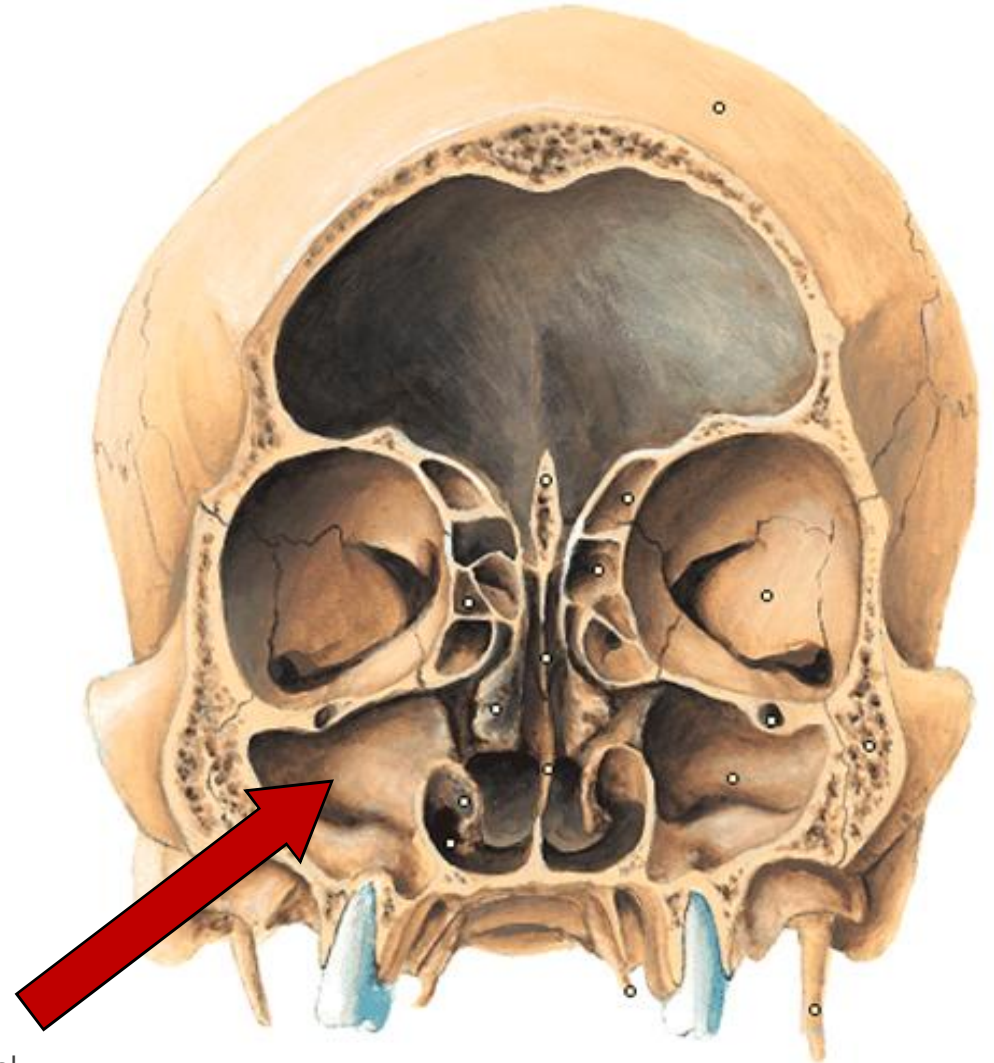
Bords

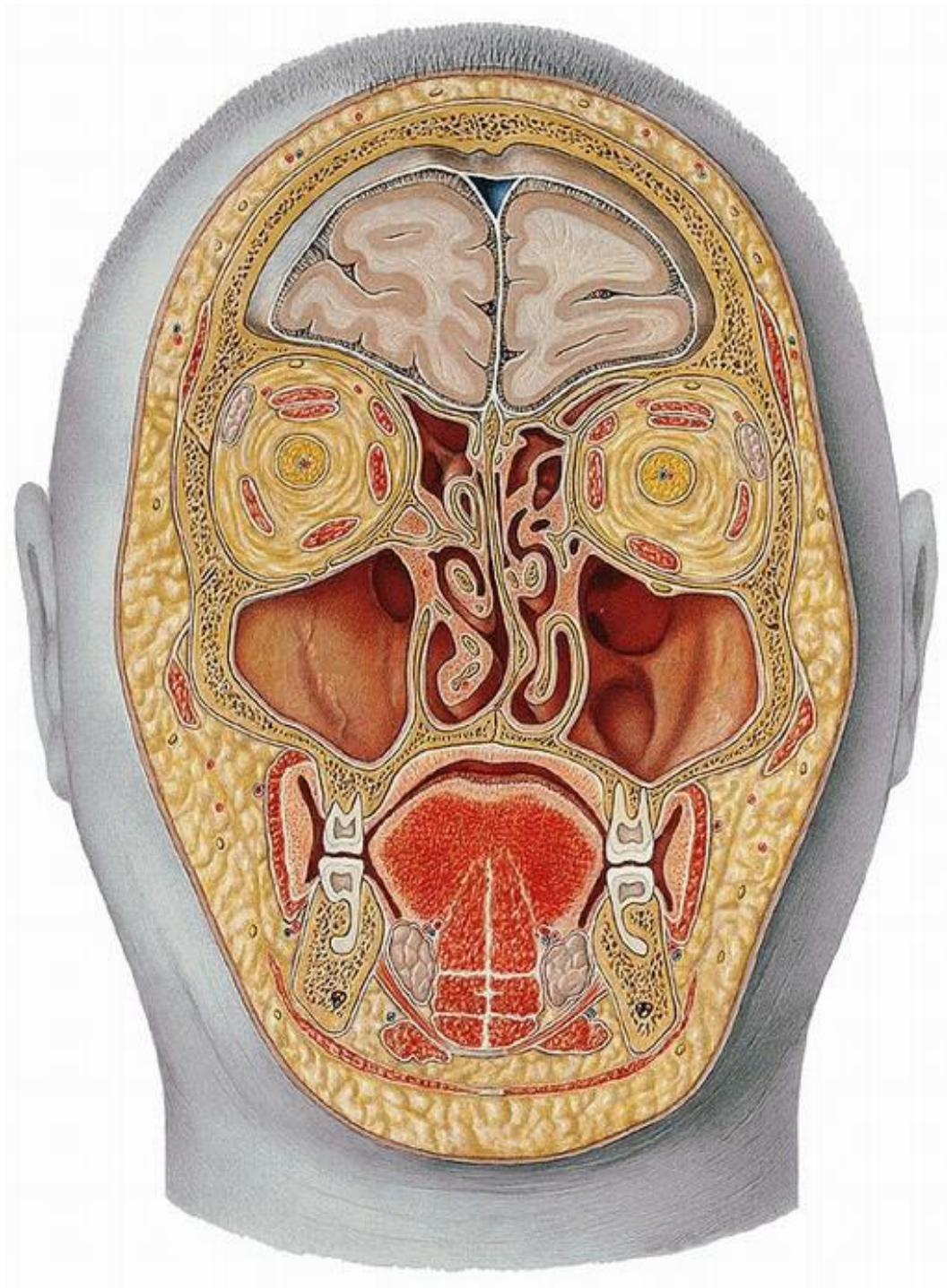
- Supérieur.
- Inférieur: alvéolaire.
- Antérieur.
- Postérieur.



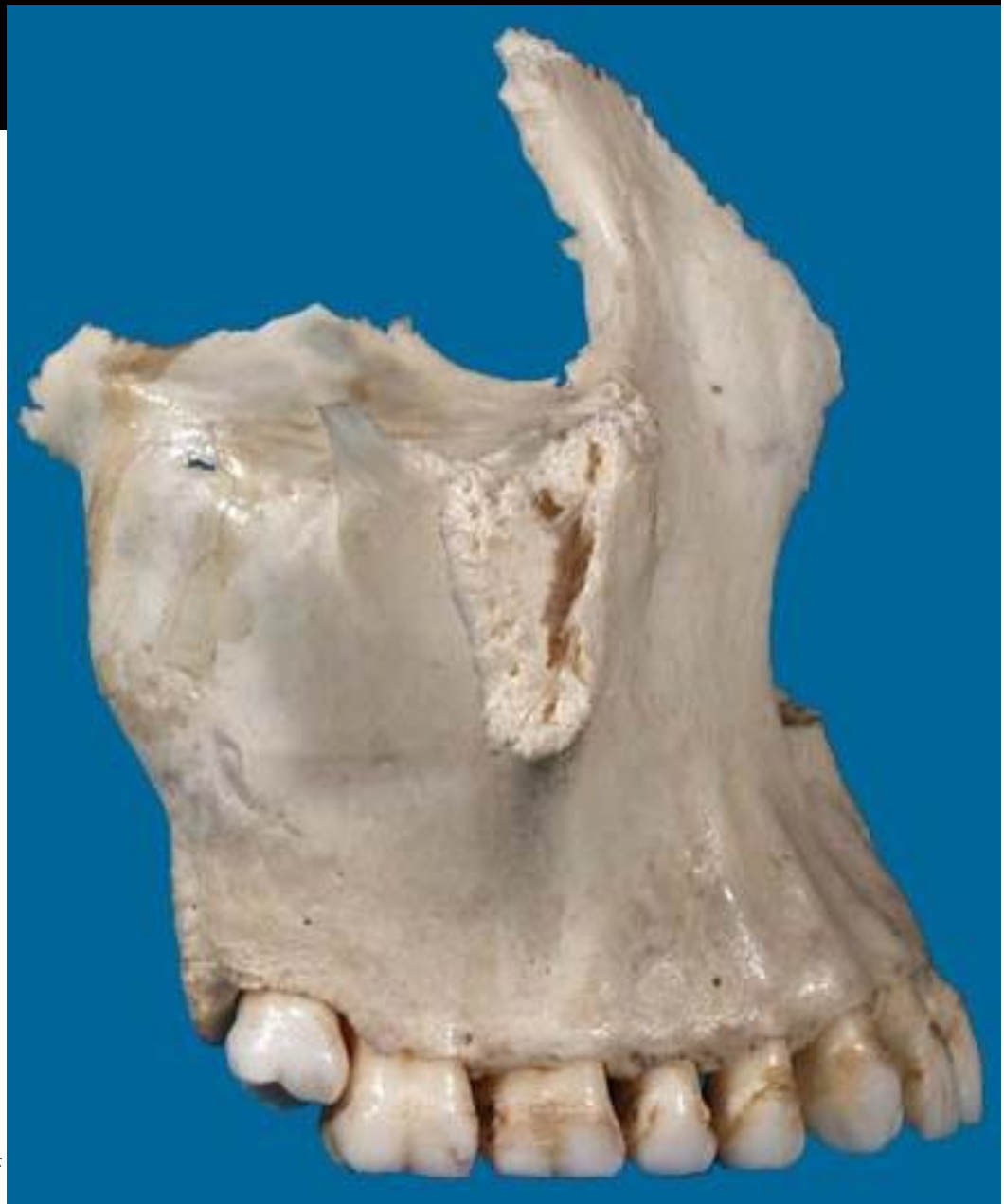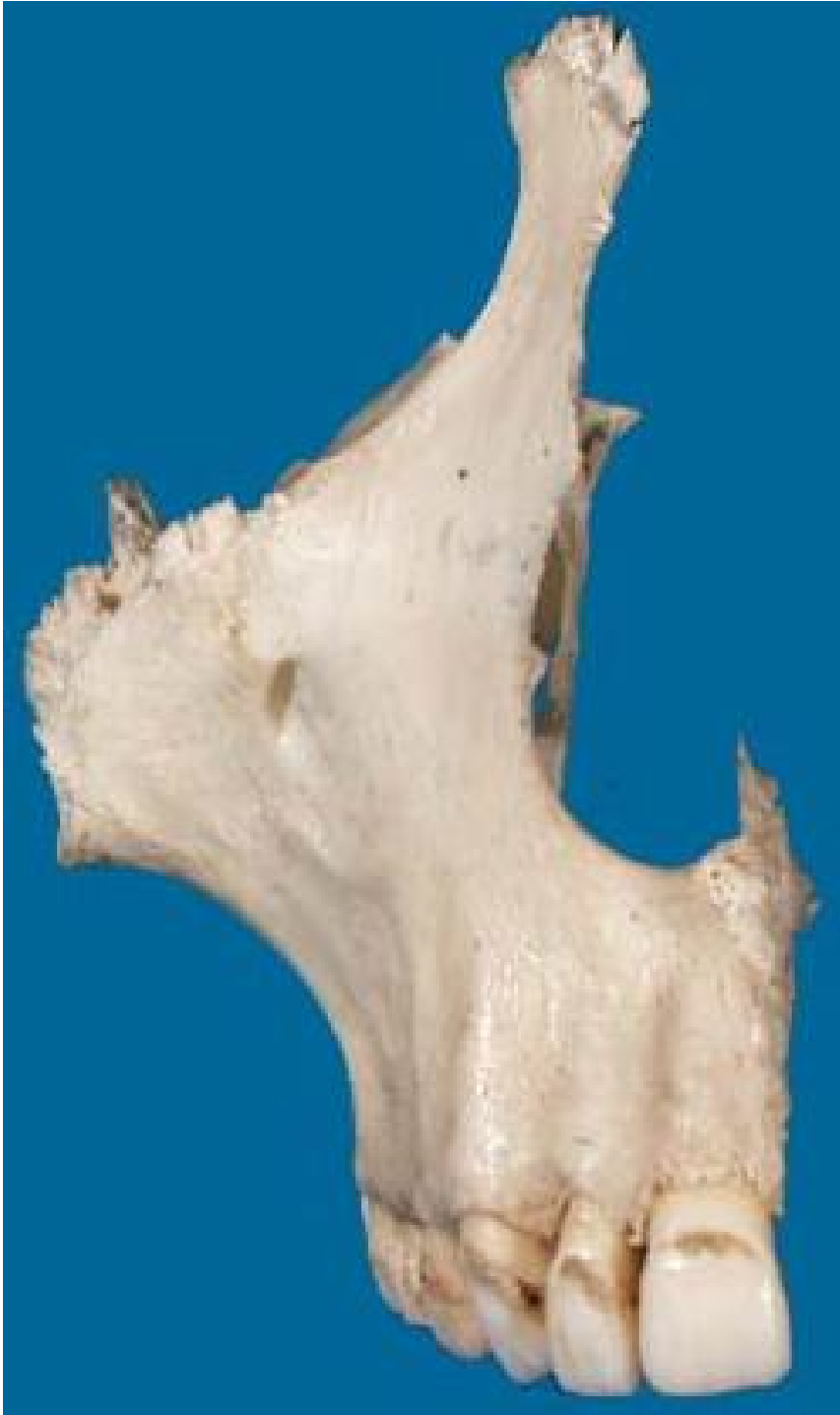Remarque

- L'os maxillaire est creusé d'une cavité pneumatique: **sinus maxillaire (antre d'Highmore)**.
- Il s'ouvre dans les fosses nasales par **le hiatus maxillaire**.





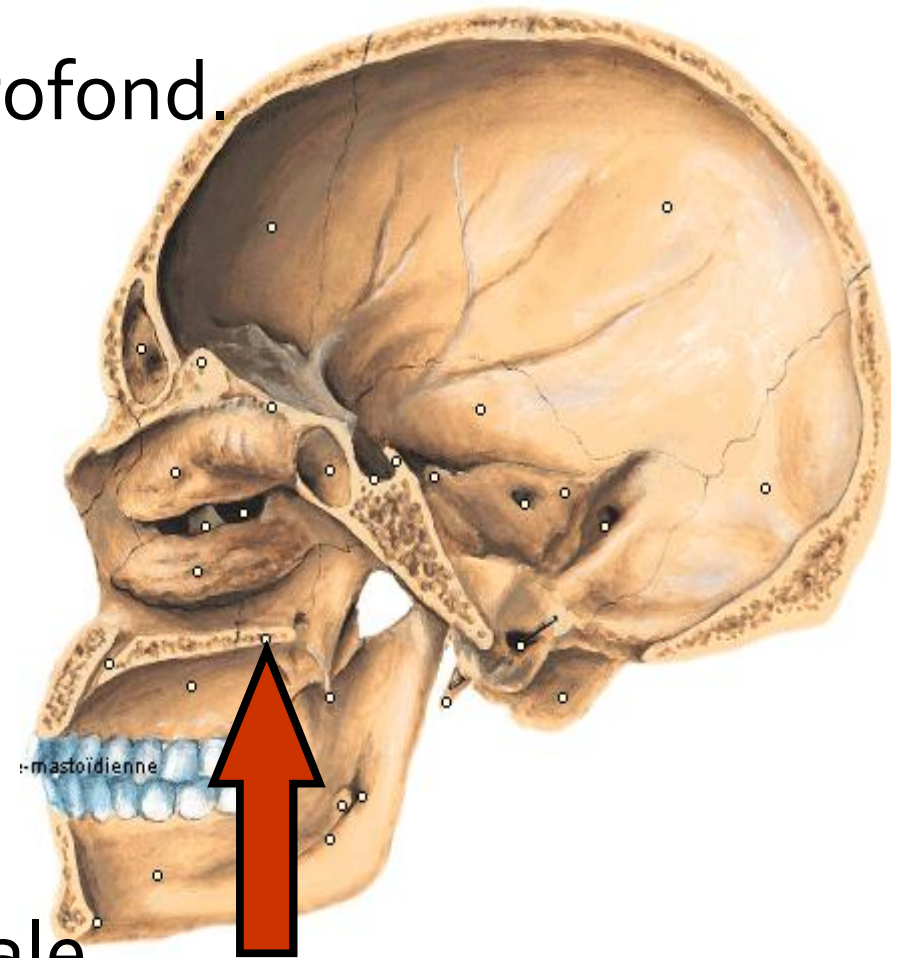
Maxillaire

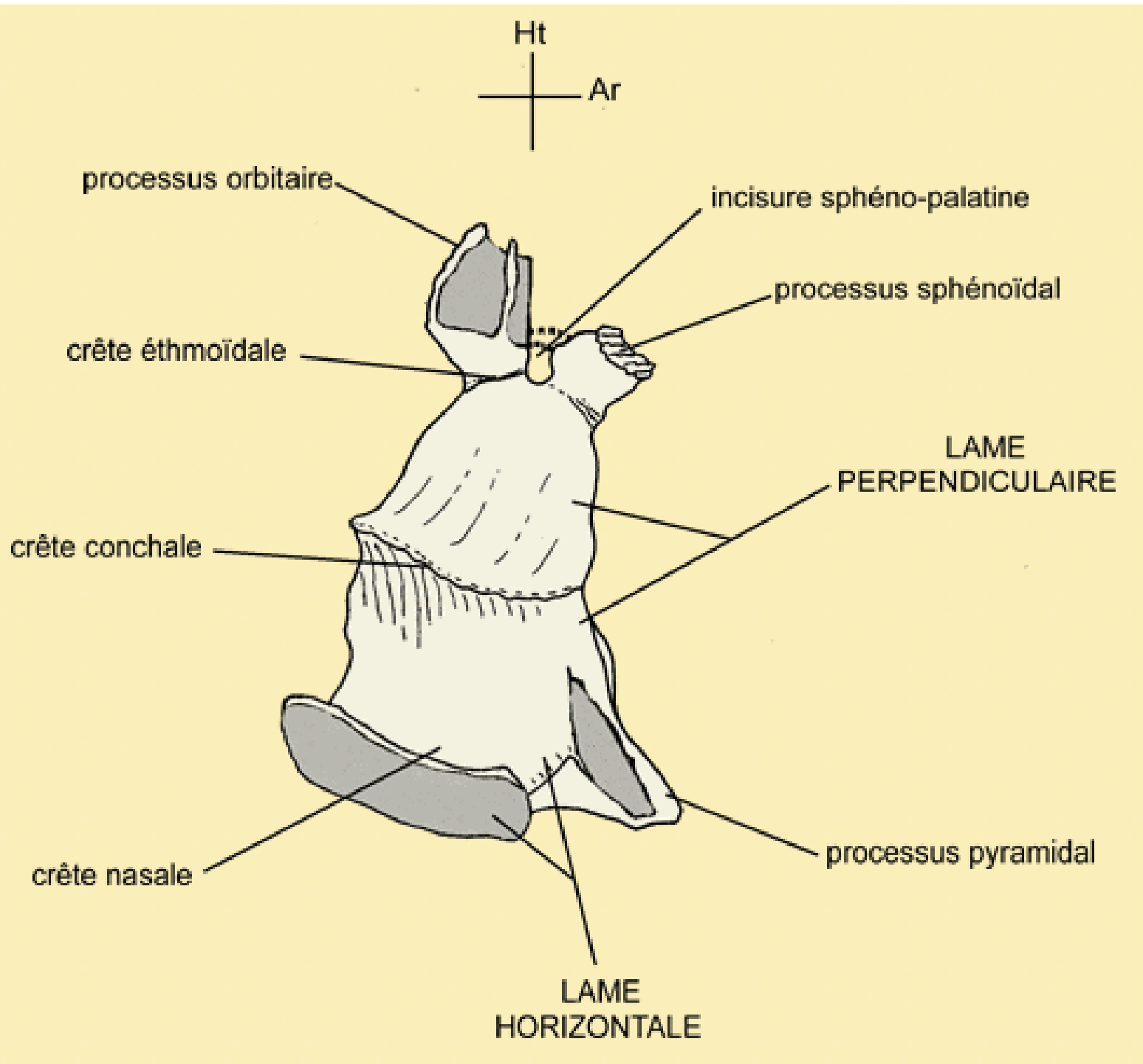


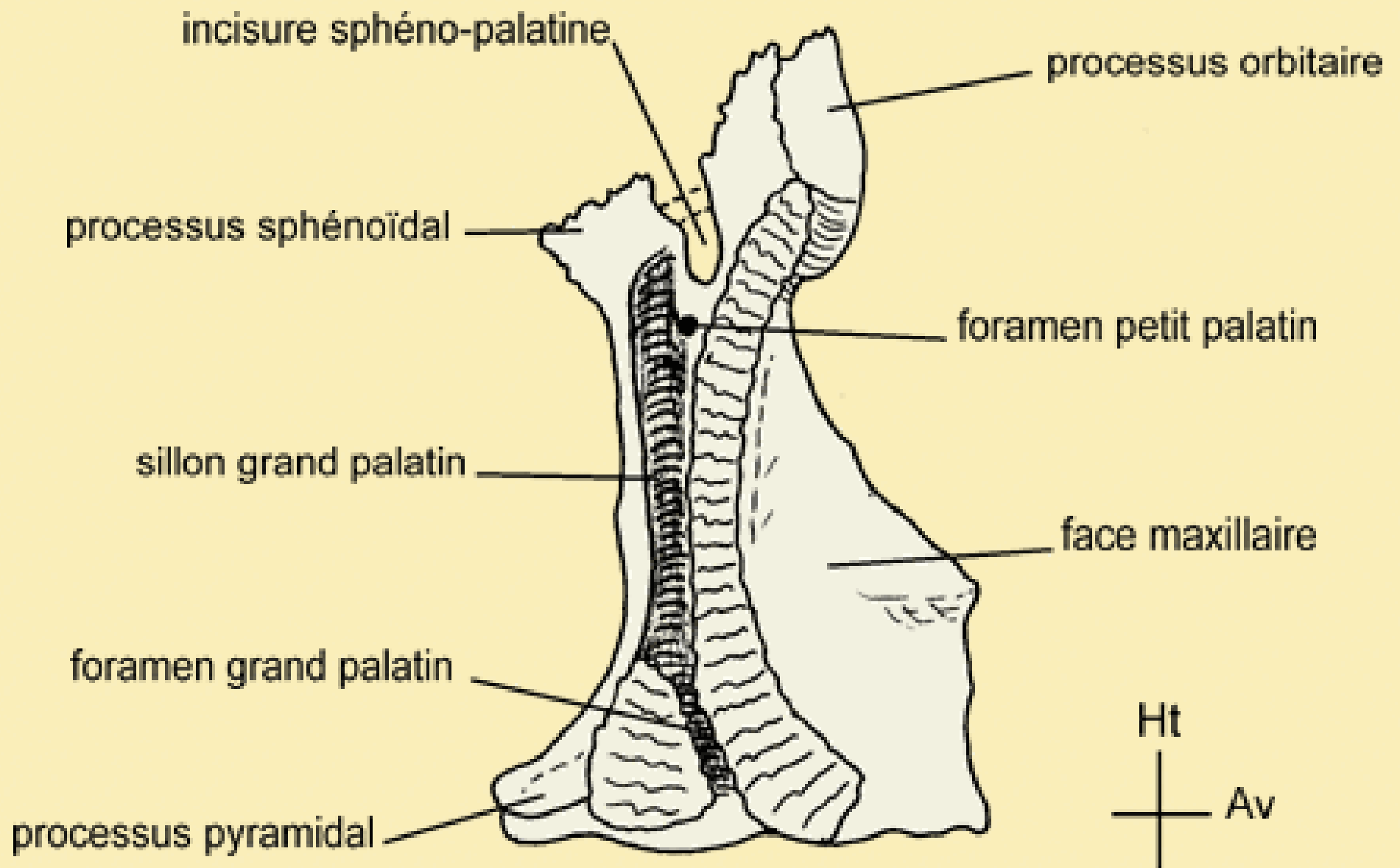
PALATIN

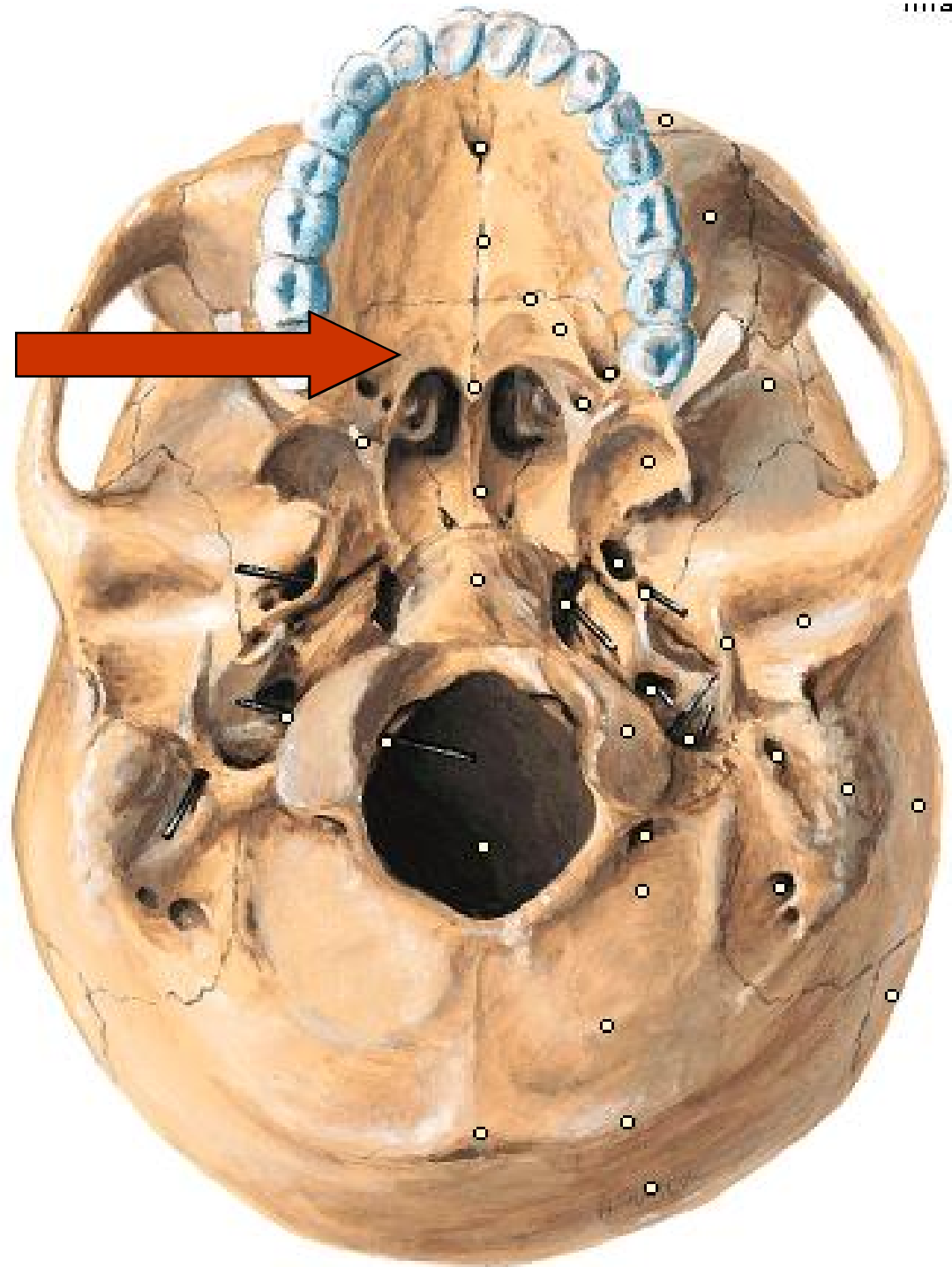
Os palatin

- Plus postérieur et plus profond.
- En forme de « L », avec 2 lames:
 - **Lame horizontale**: fait partie de la voûte palatine.
 - **Lame verticale**: fait partie de la paroi latérale de la fosse nasale.





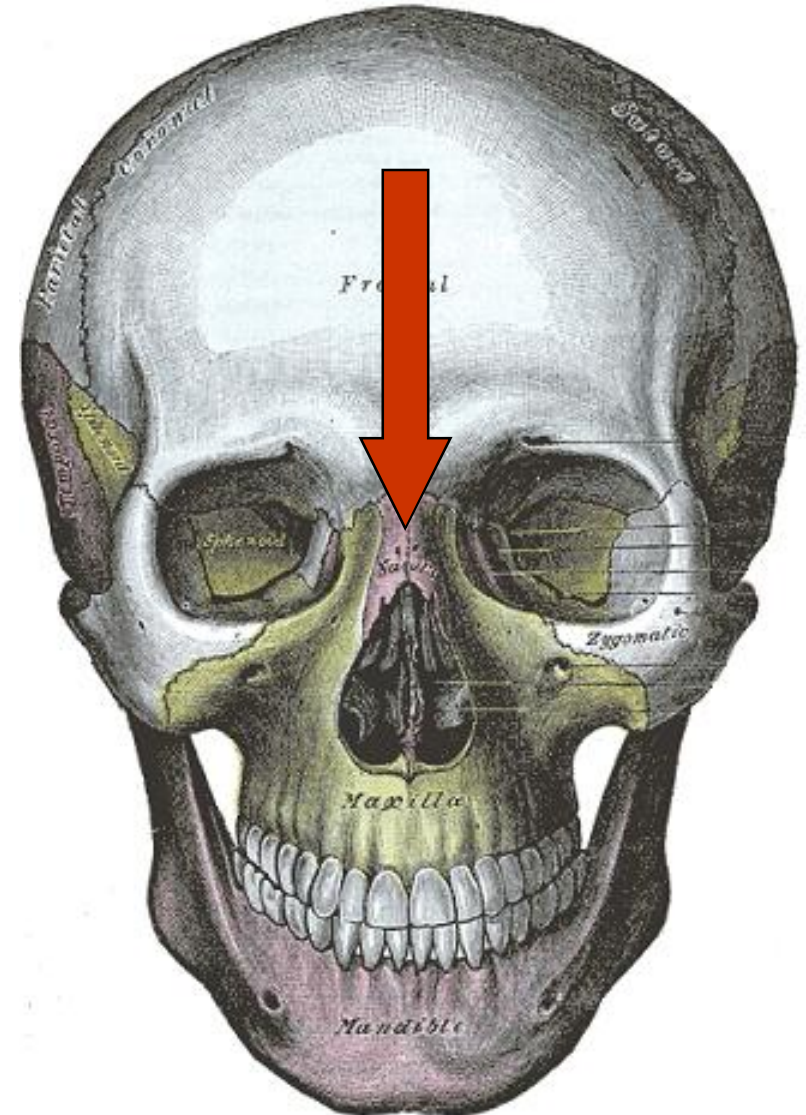


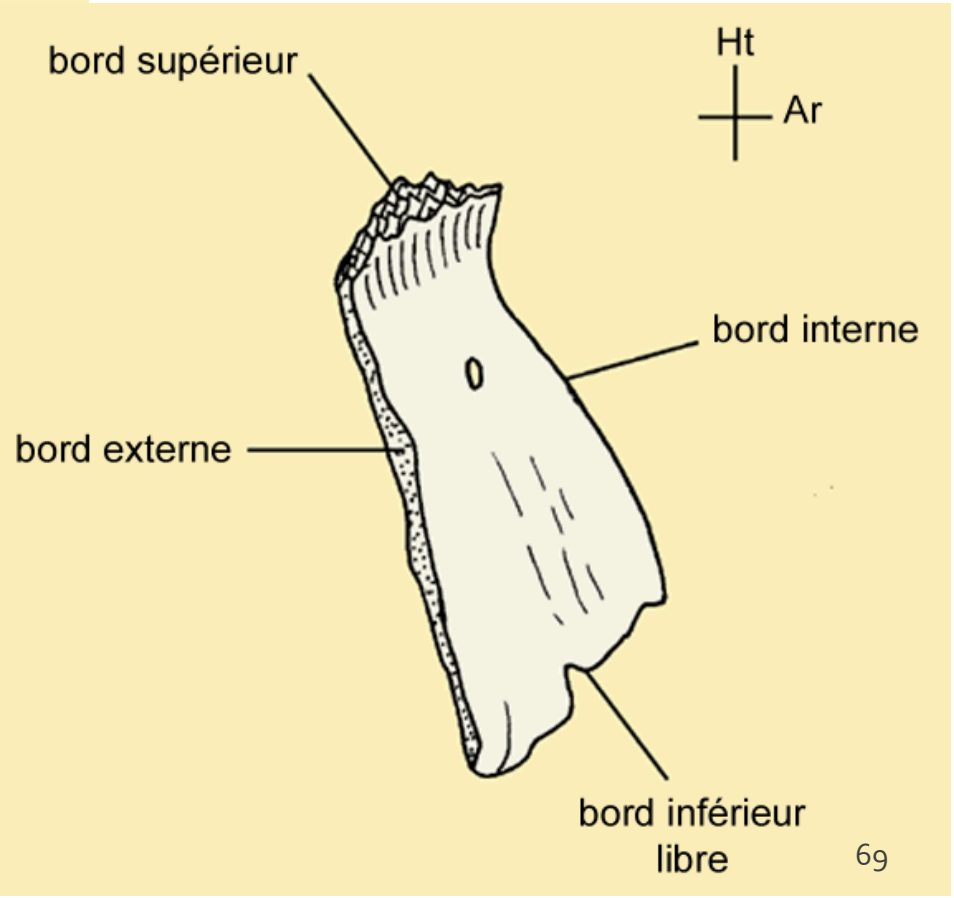
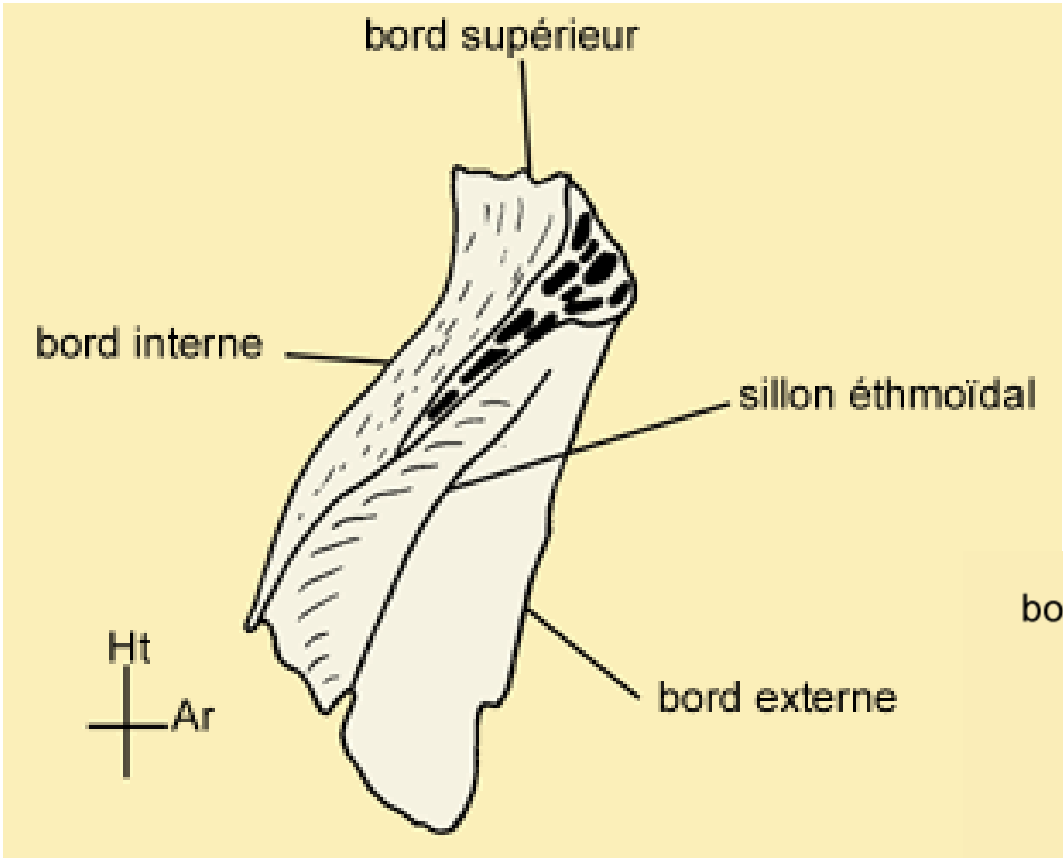


OS NASAL

Os nasal

- Lame osseuse qui forme le socle osseux de la pyramide nasale.

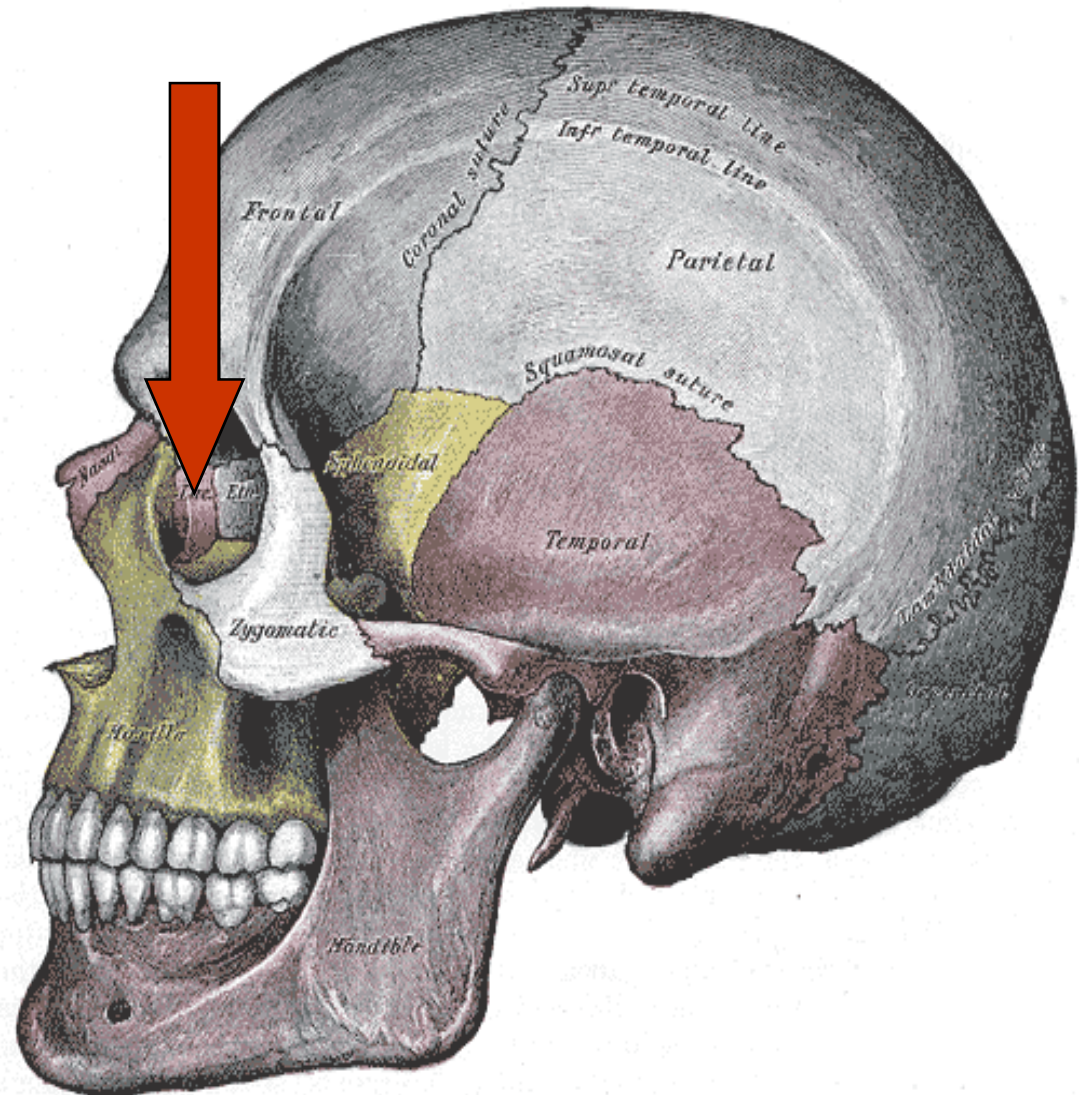




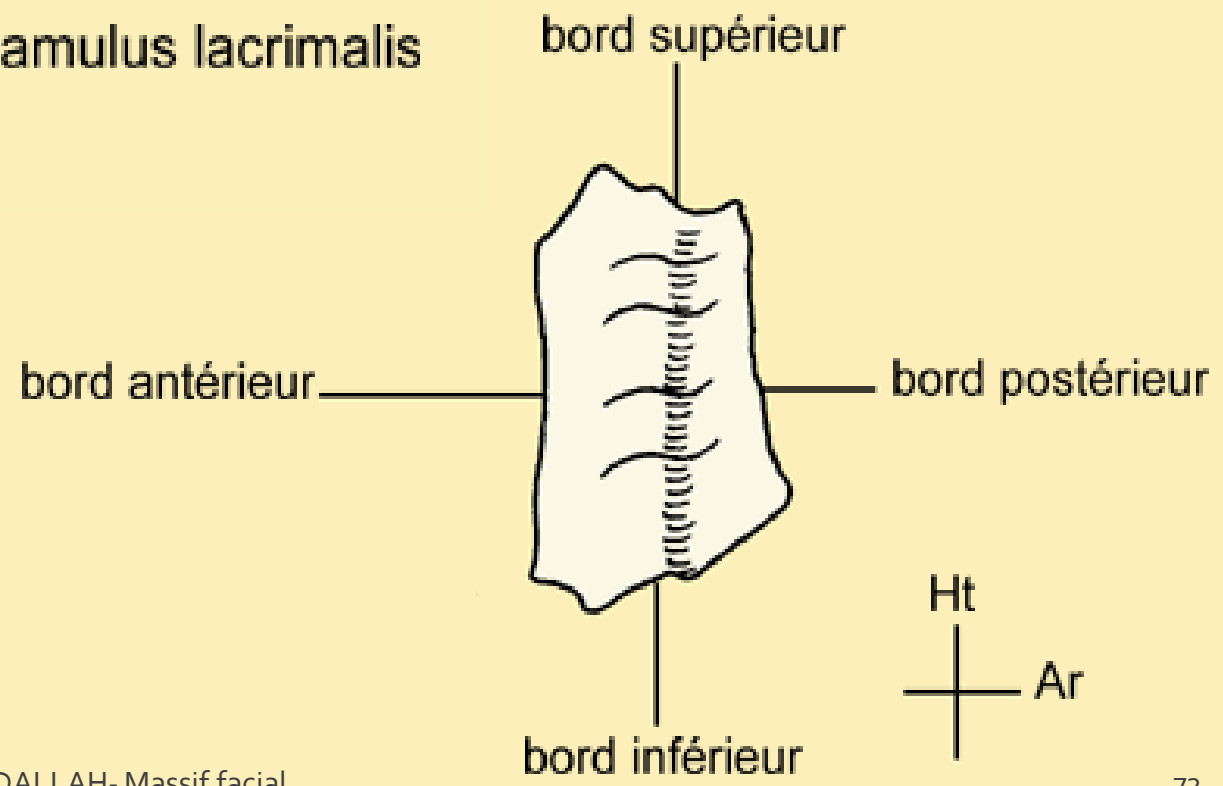
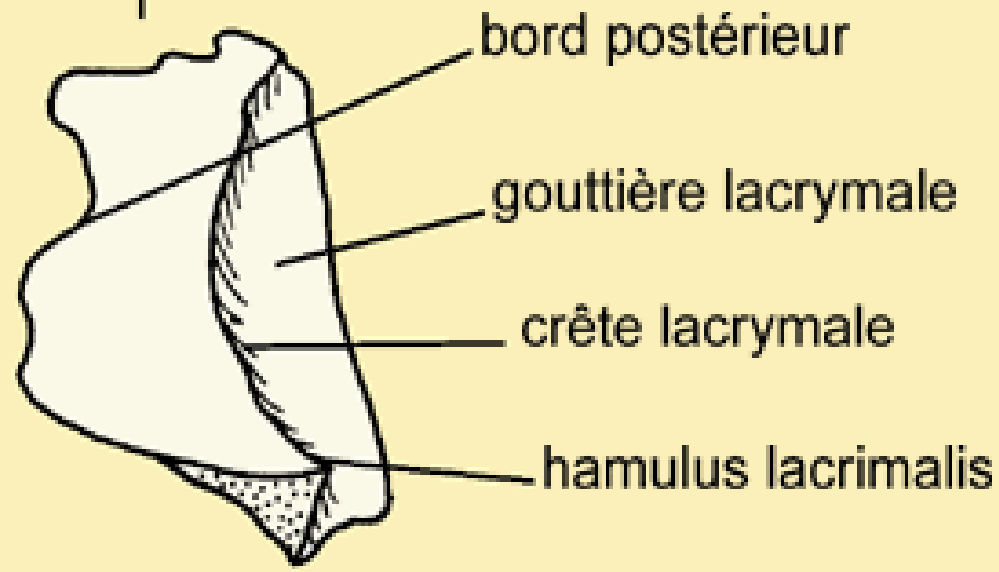
OS LACRYMAL

Os lacrymal

- lame osseuse située à la frontière de l'orbite et de la fosse nasale.



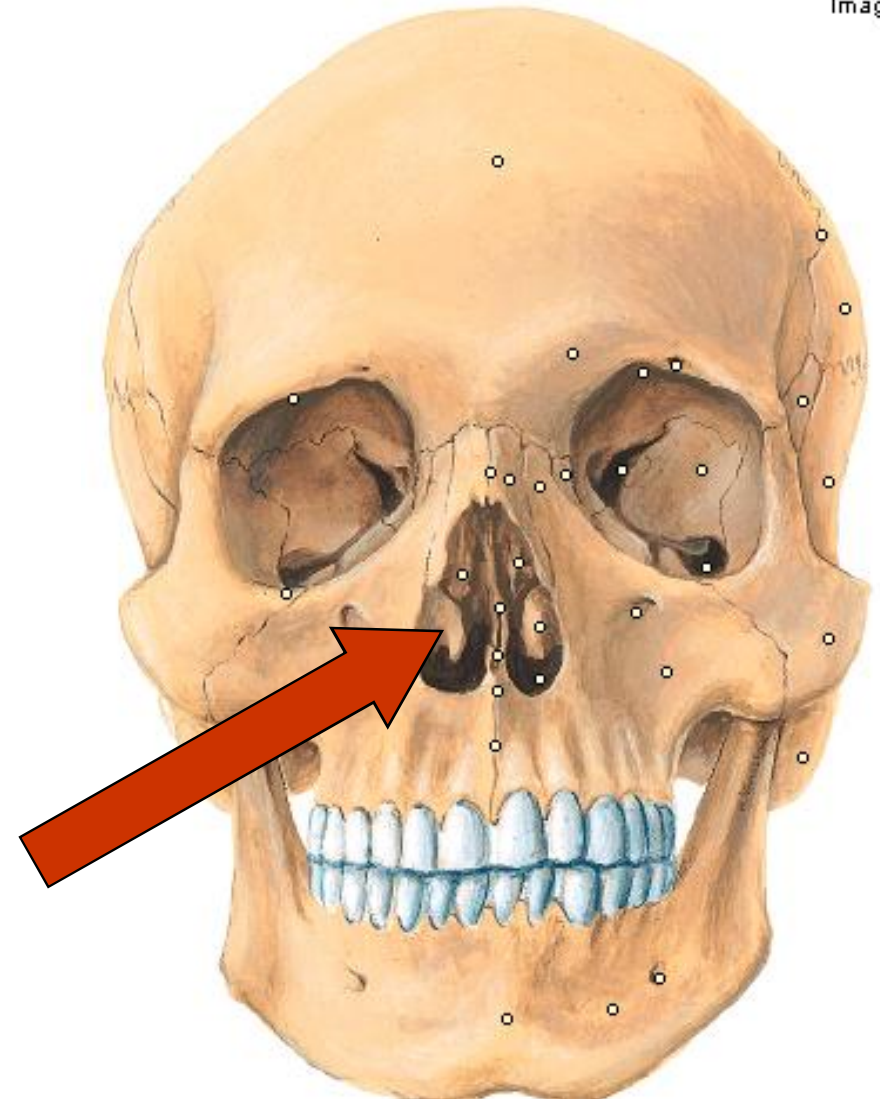
Ht
+
Av

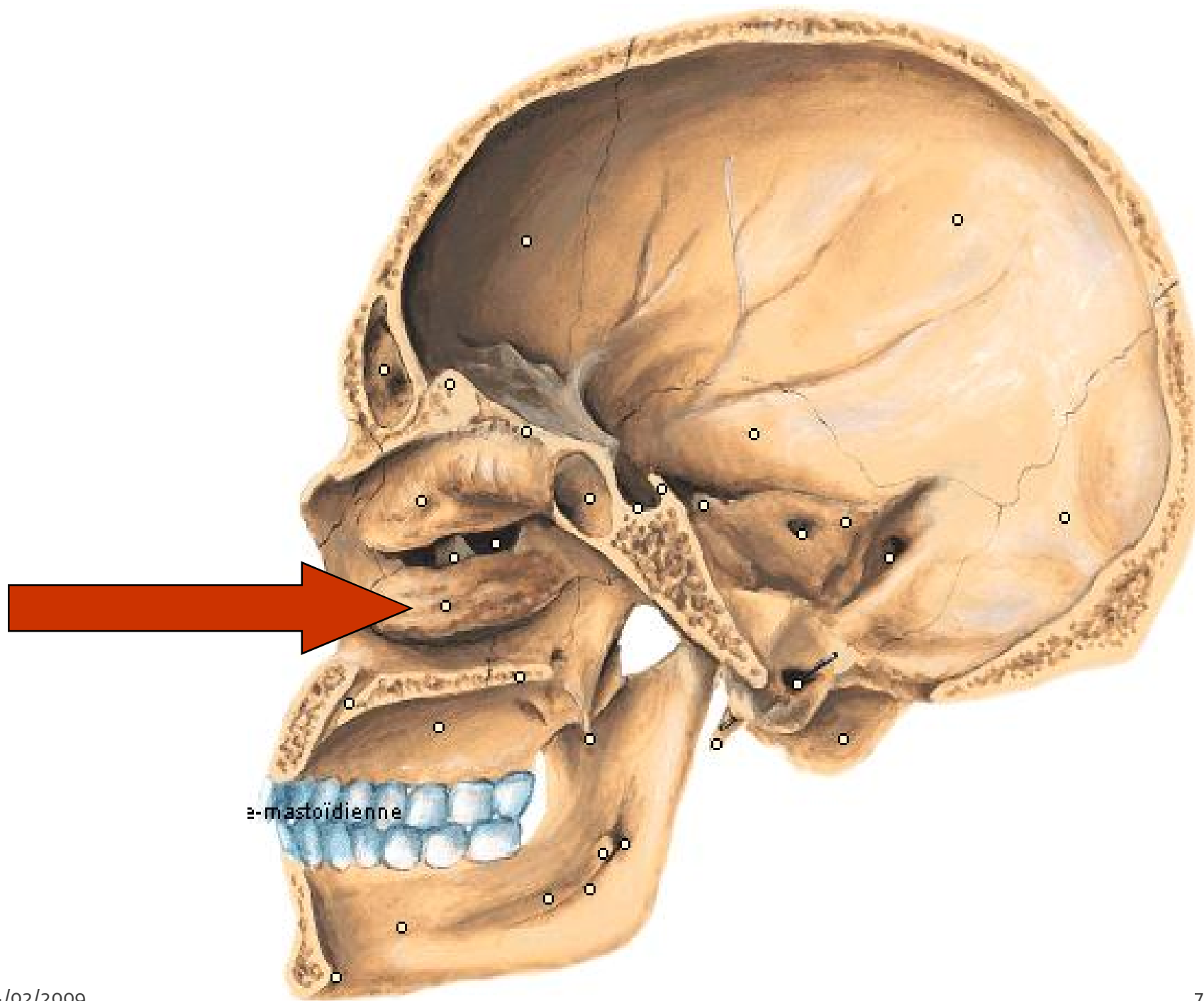


**CORNET
NASAL
INFERIEUR**

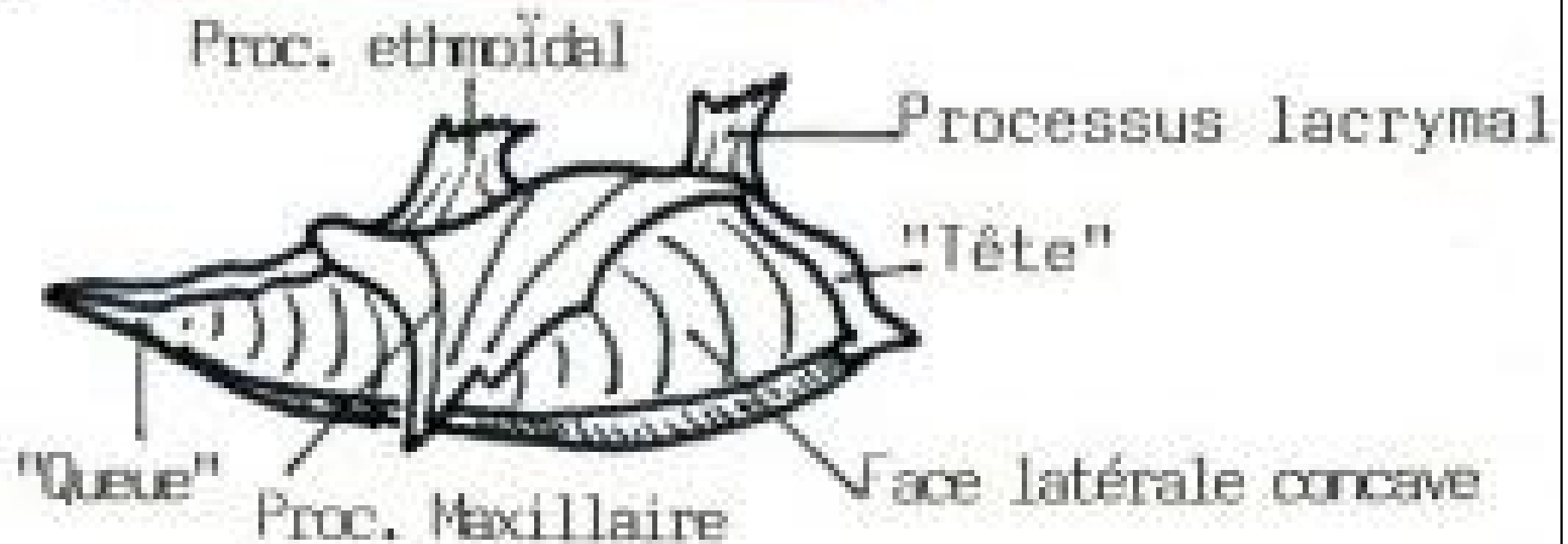
Cornet nasal inférieur

- lame osseuse sagittale et arciforme.
- Sa face latérale regarde la face latérale de la fosse nasale.





CORNET NASAL INFÉRIEUR

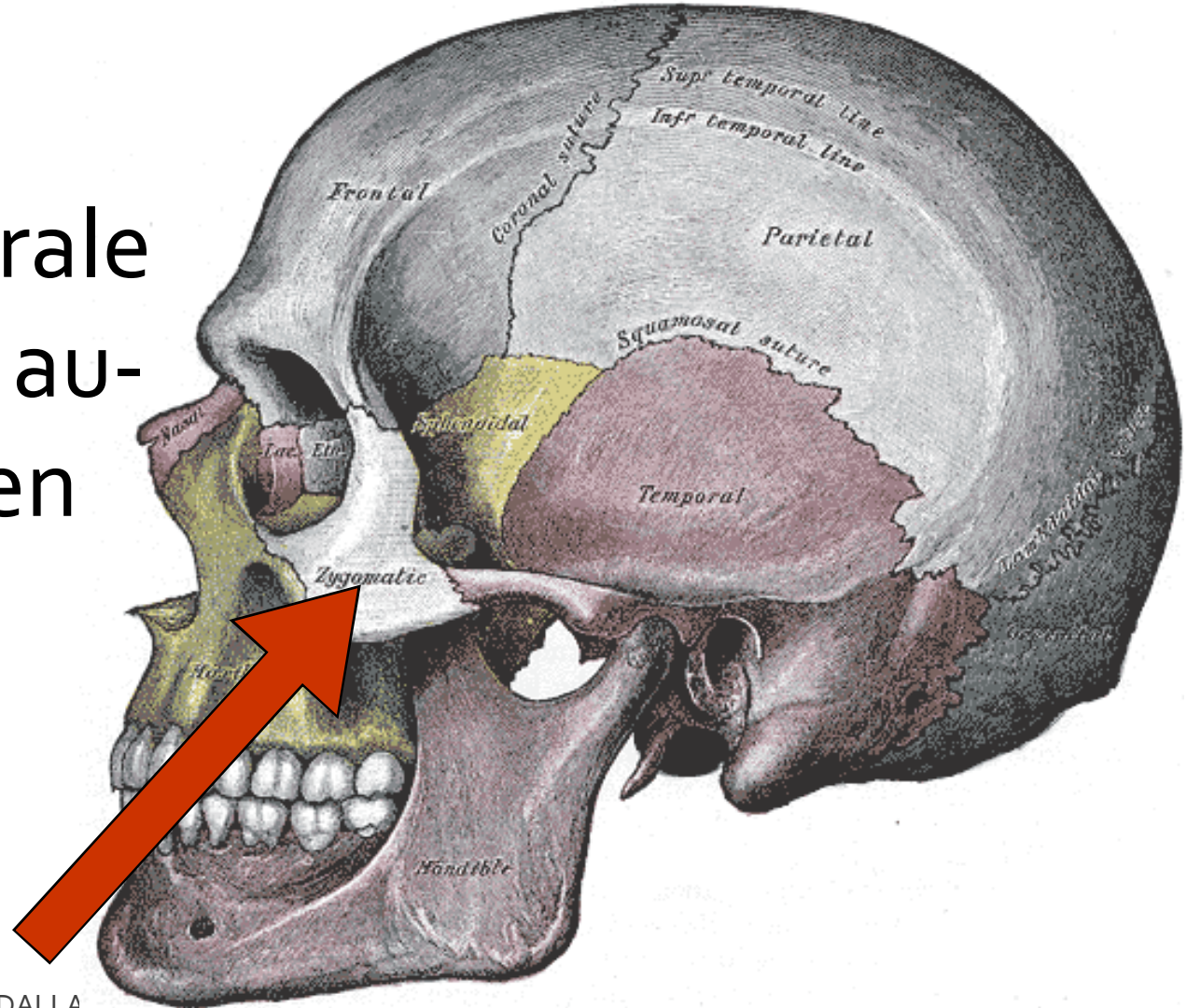


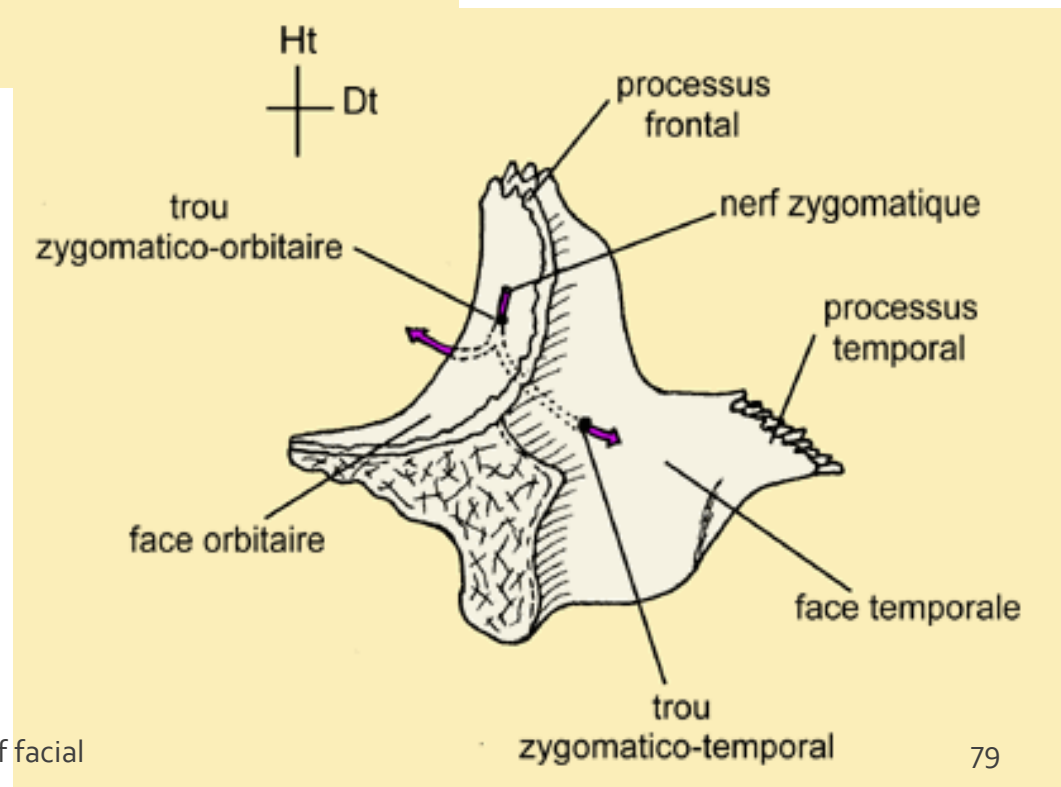
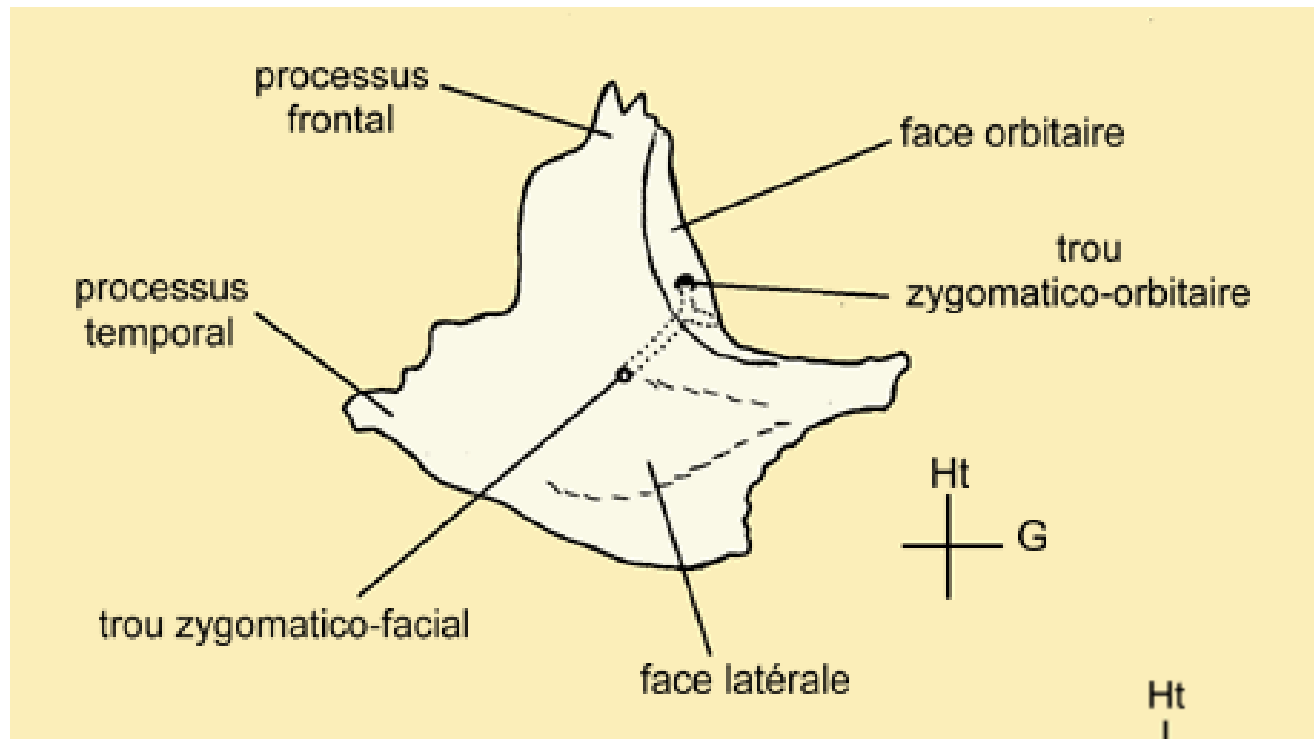
OS

ZYGOMATIQUE

Os zygomatique

- Situé à la partie latérale de la face, au-dessus et en dehors du maxillaire.

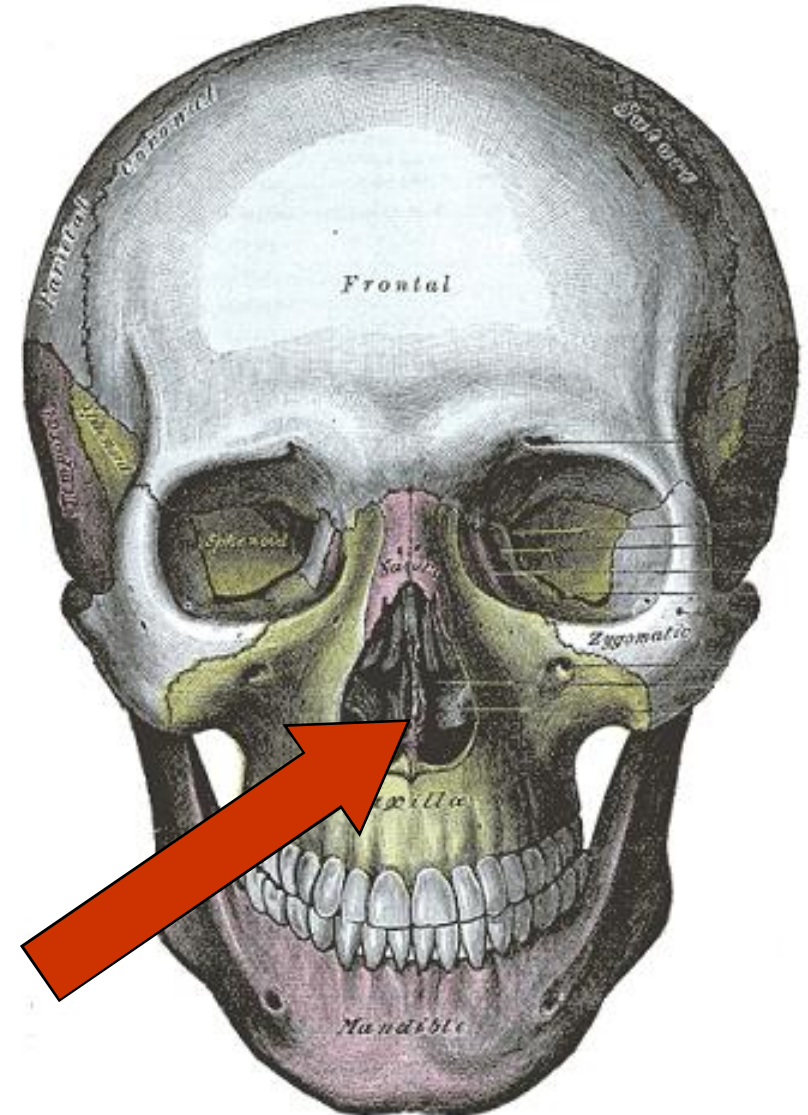


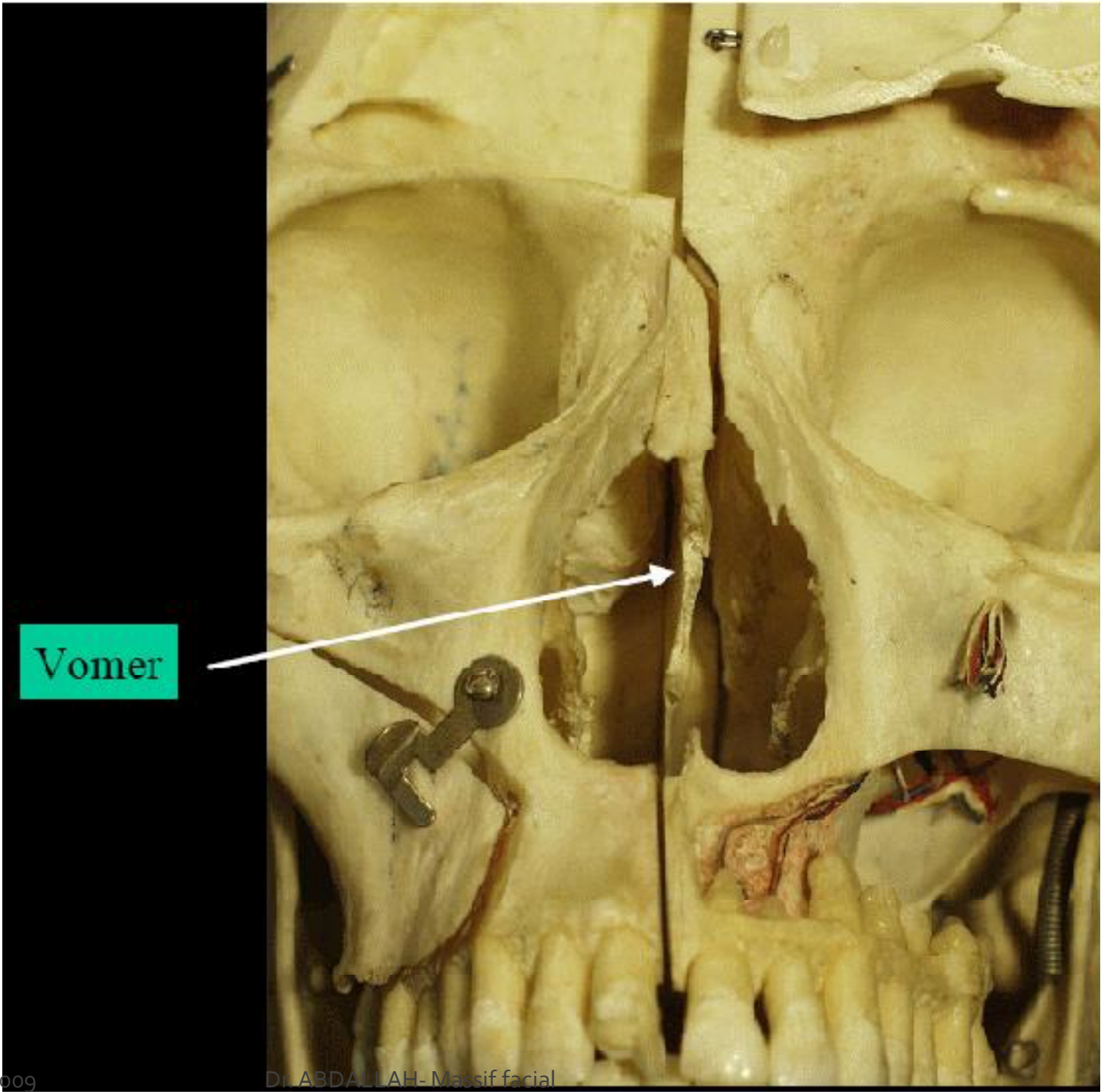


VOMER

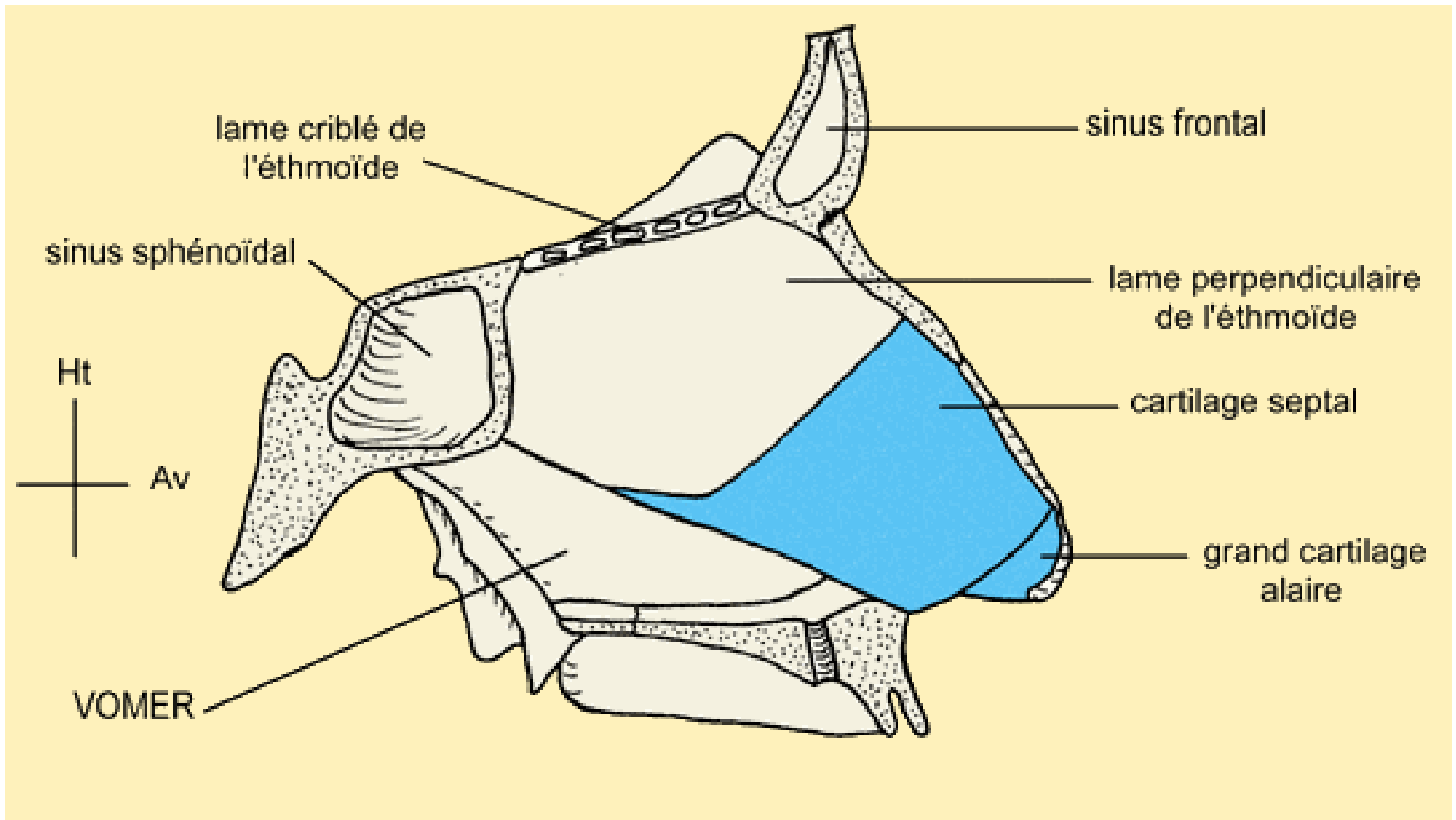
Os vomer

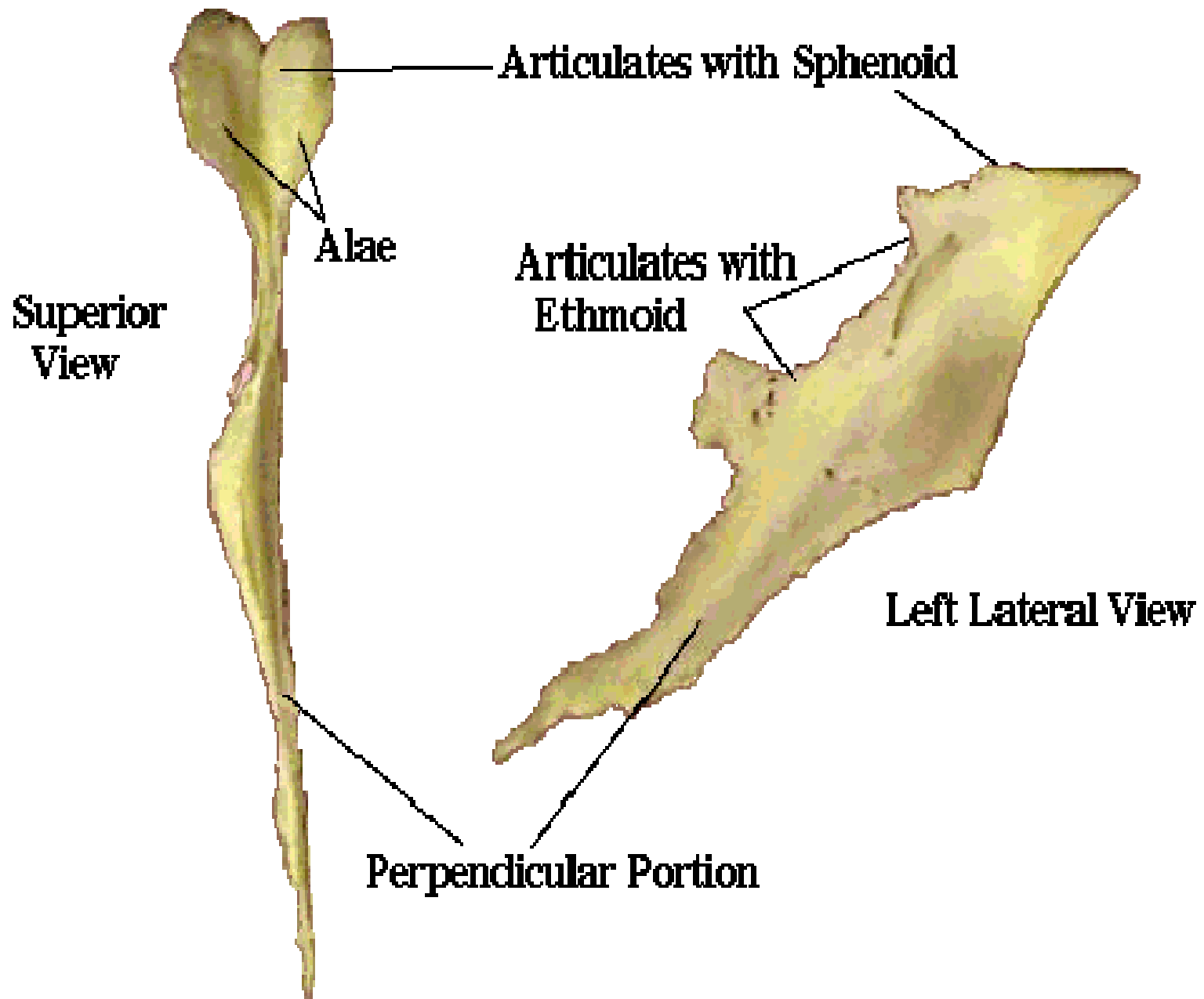
- Os impair et médian.
- Fait partie du septum nasal.





Vomer





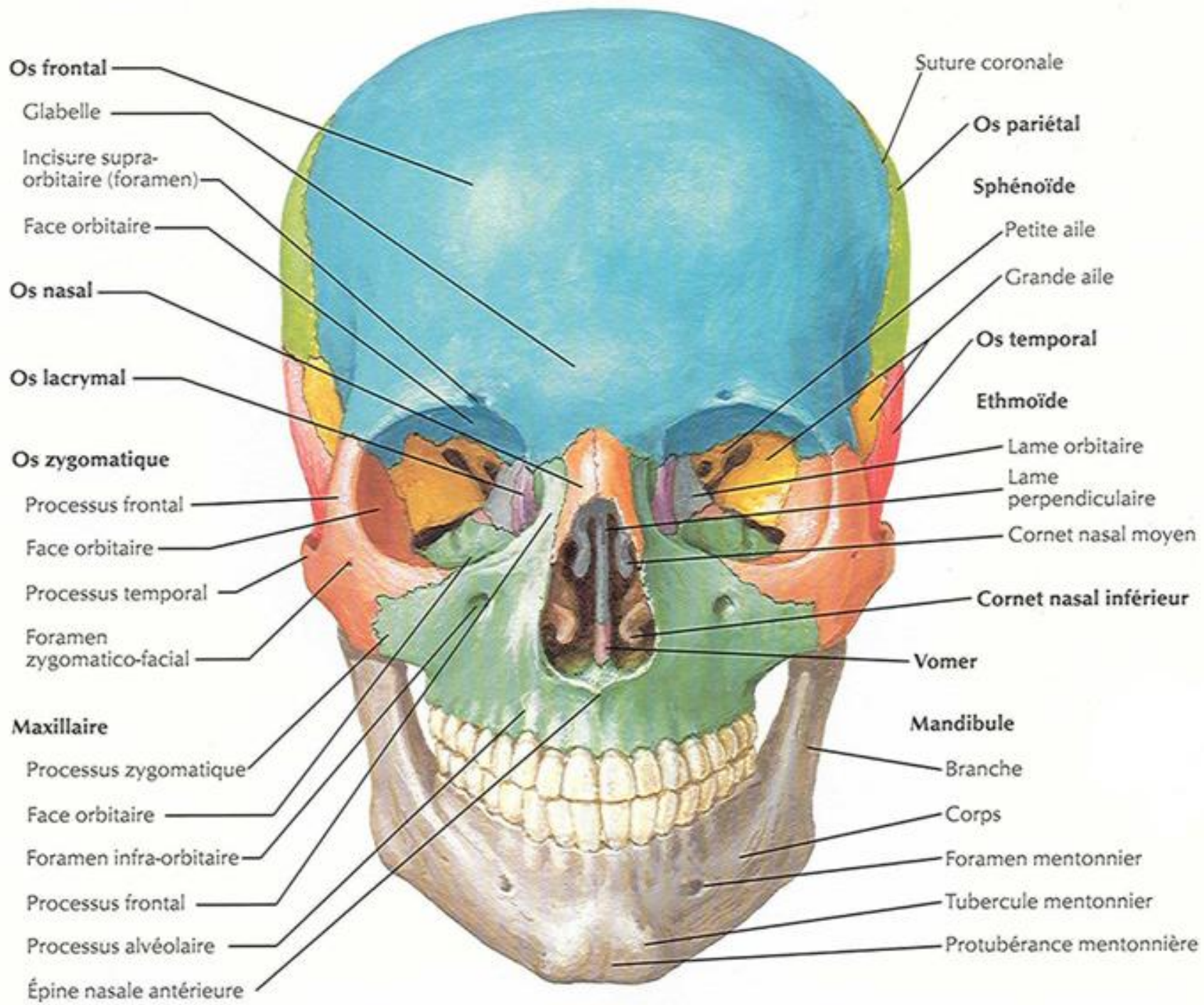
SYNTHESE

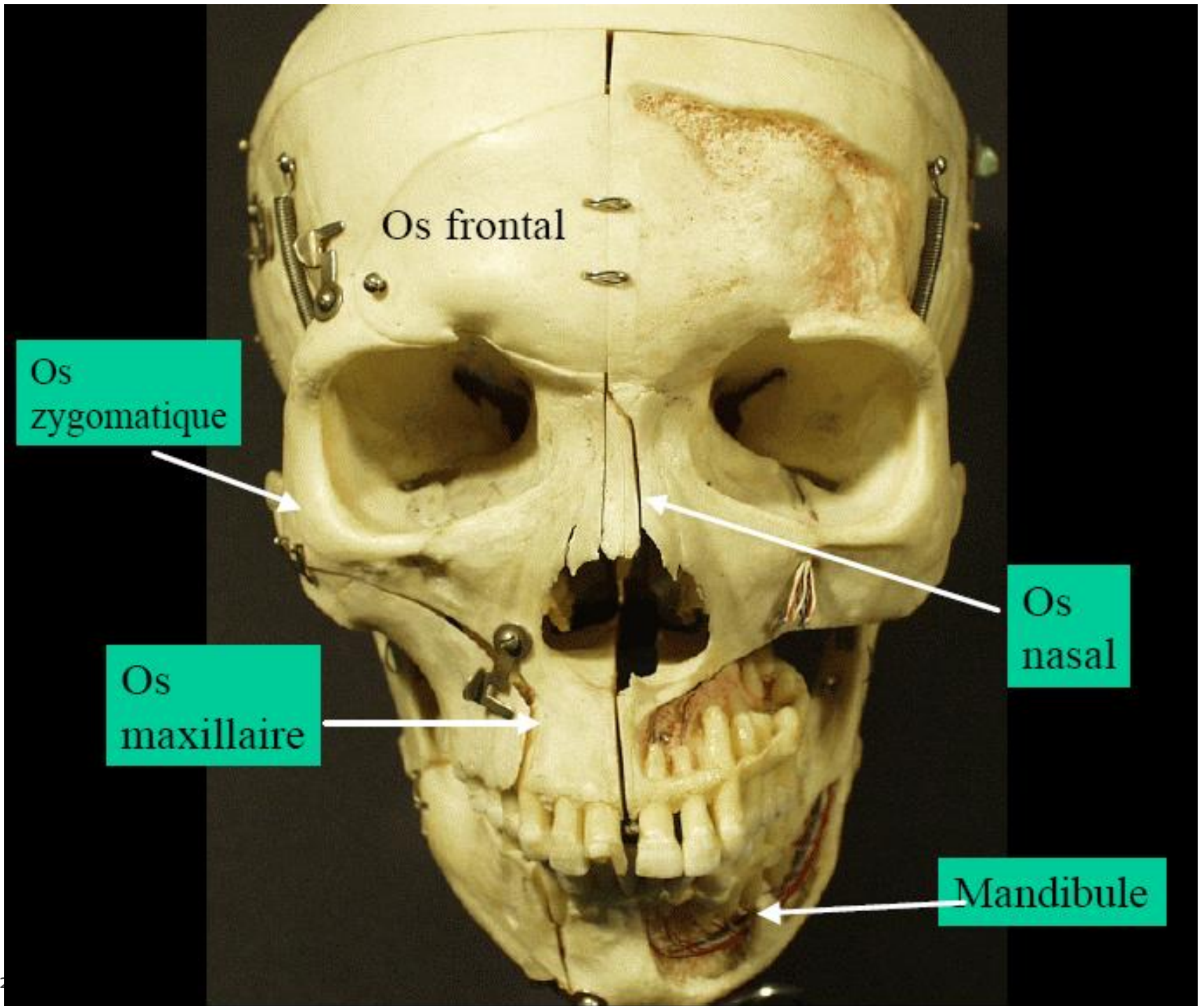


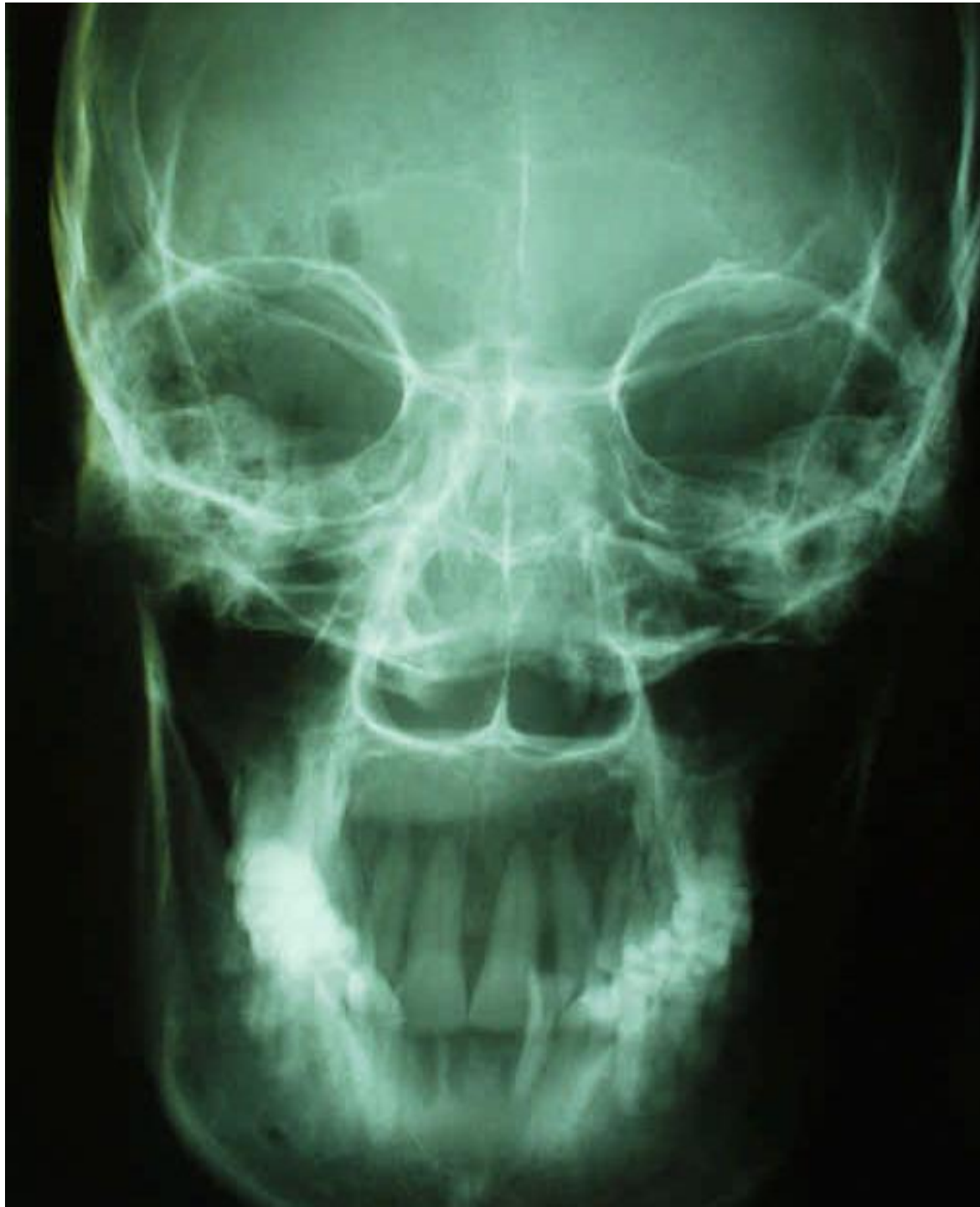24/02/2009

Dr. ABDALLAH Massif facial

86







Scanner en coupe frontale

Set 2
Int 10
179,6
DFOV 14,0cm
EDGE

M 29 SIN
Nov 20 20
5'
Screen Mag = 0,

R



Sinus
maxillaire



Os maxillaire



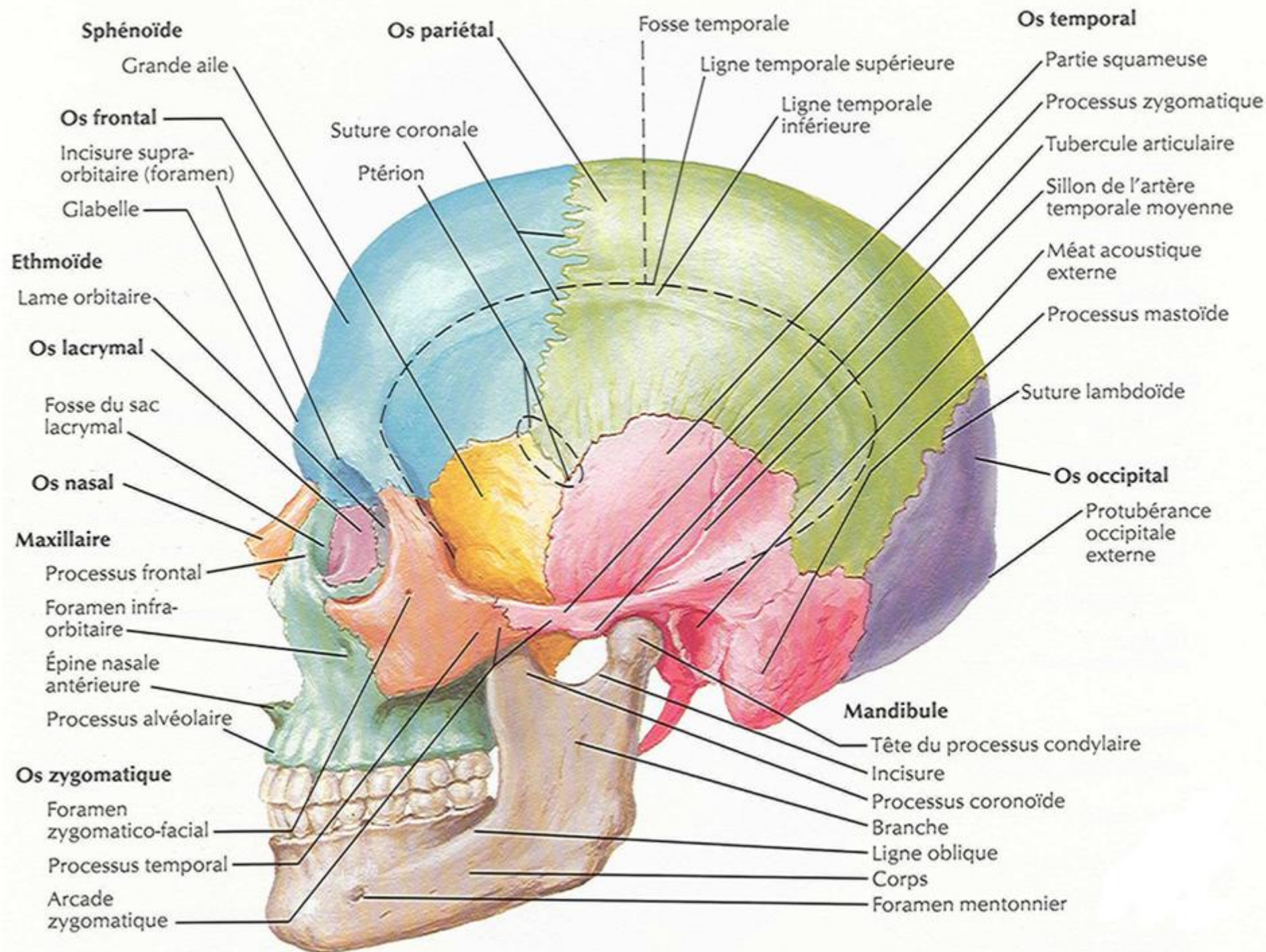
Cornet nasal
inférieur

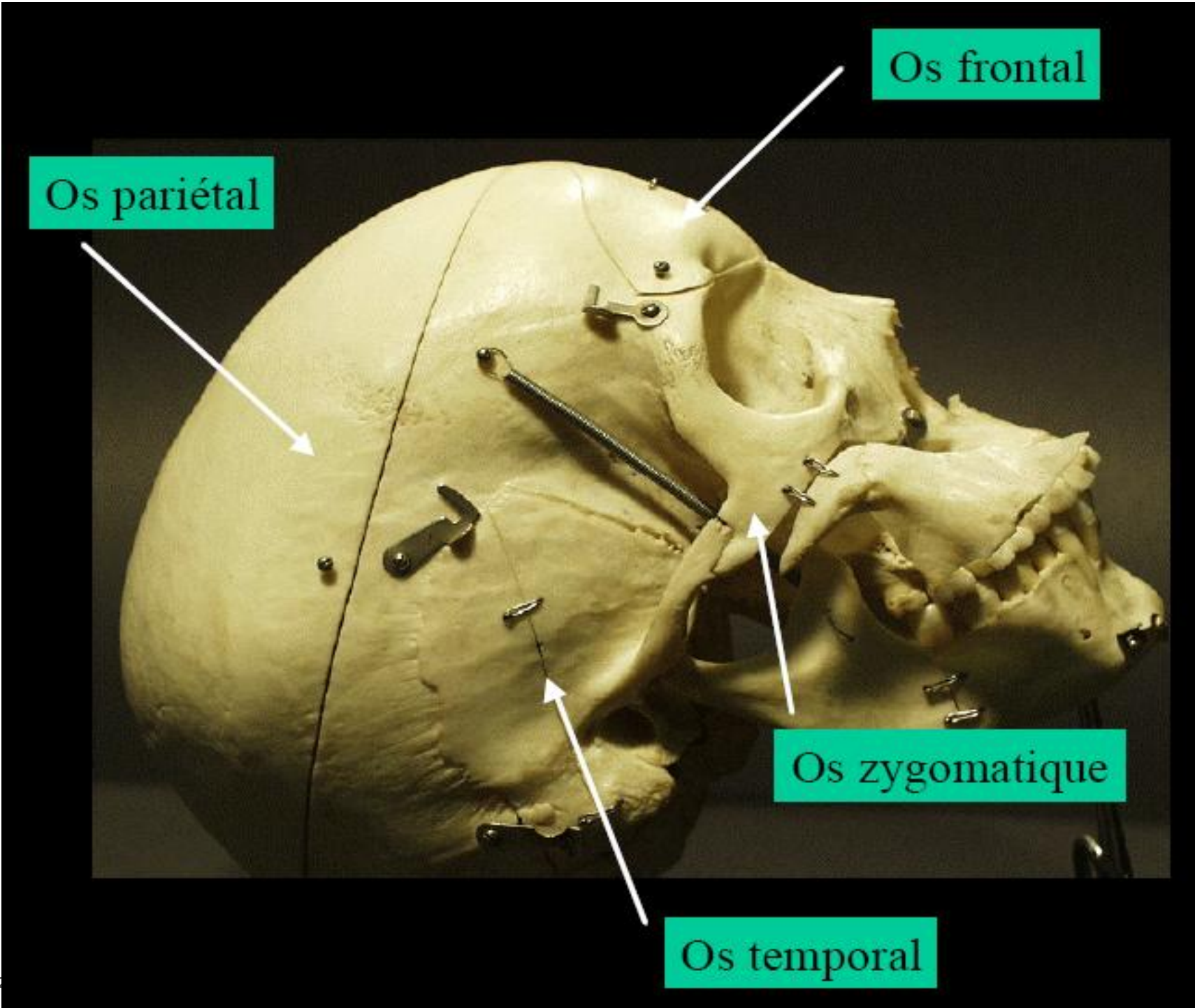


Medi
2,0
Tilt
2,0 @ 01:24:10 PM

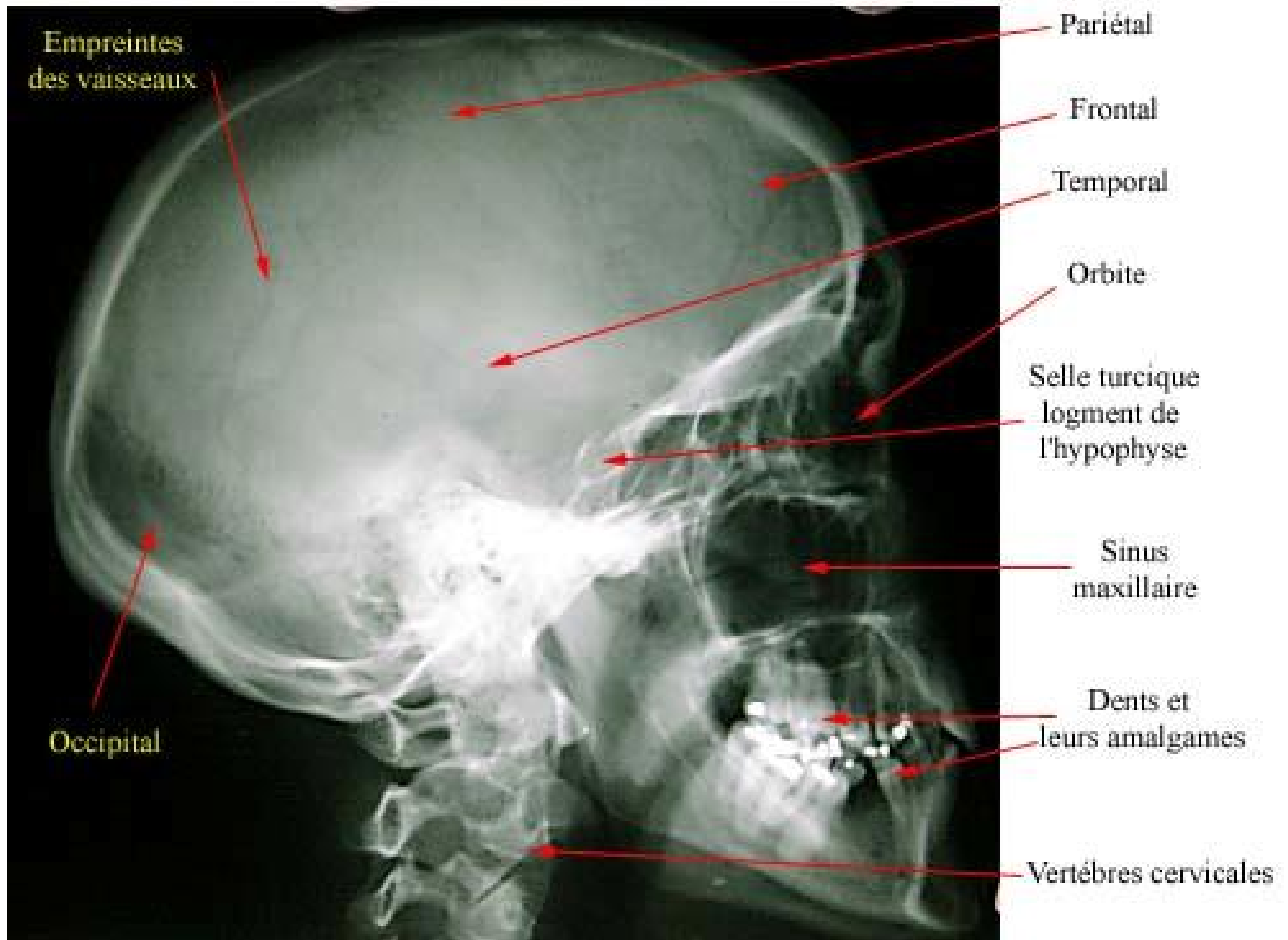
AI

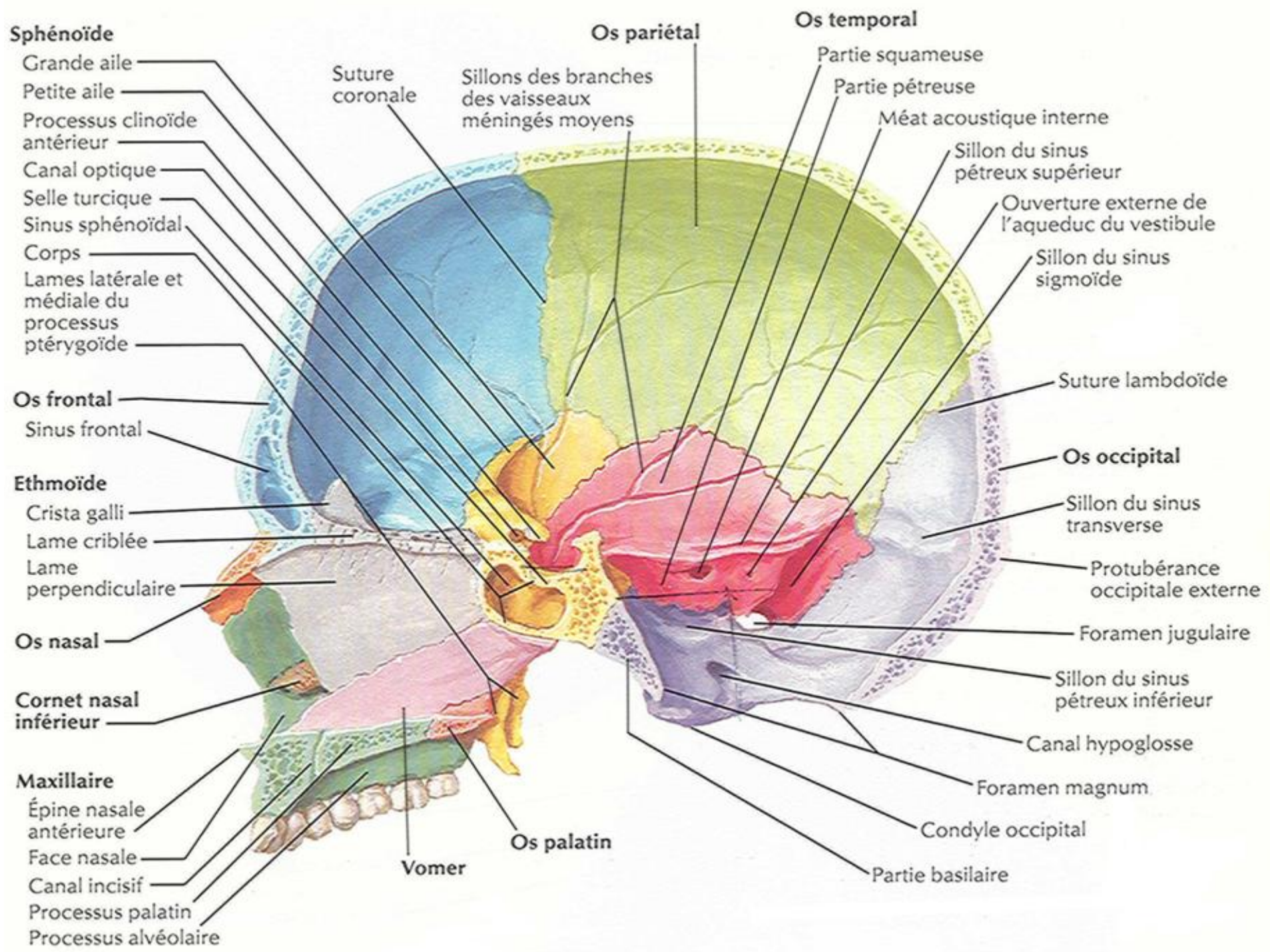
M = 2977 L = 45





Radio du crâne de profil





Sphénoïde

- Grande aile
- Petite aile
- Processus clinôïde antérieur
- Canal optique
- Selle turcique
- Sinus sphénoïdal
- Corps
- Lames latérale et médiale du processus ptérygoïde

Os frontal

- Sinus frontal

Ethmoïde

- Crista galli
- Lame criblée
- Lame perpendiculaire

Os nasal

Cornet nasal inférieur

Maxillaire

- Épine nasale antérieure
- Face nasale
- Canal incisif
- Processus palatin
- Processus alvéolaire

Os pariétal

- Suture coronale
- Sillons des branches des vaisseaux méningés moyens

Os temporal

- Partie squameuse
- Partie pétreuse
- Méat acoustique interne
- Sillon du sinus pétreux supérieur
- Ouverture externe de l'aqueduc du vestibule
- Sillon du sinus sigmoïde

Suture lambdoïde

Os occipital

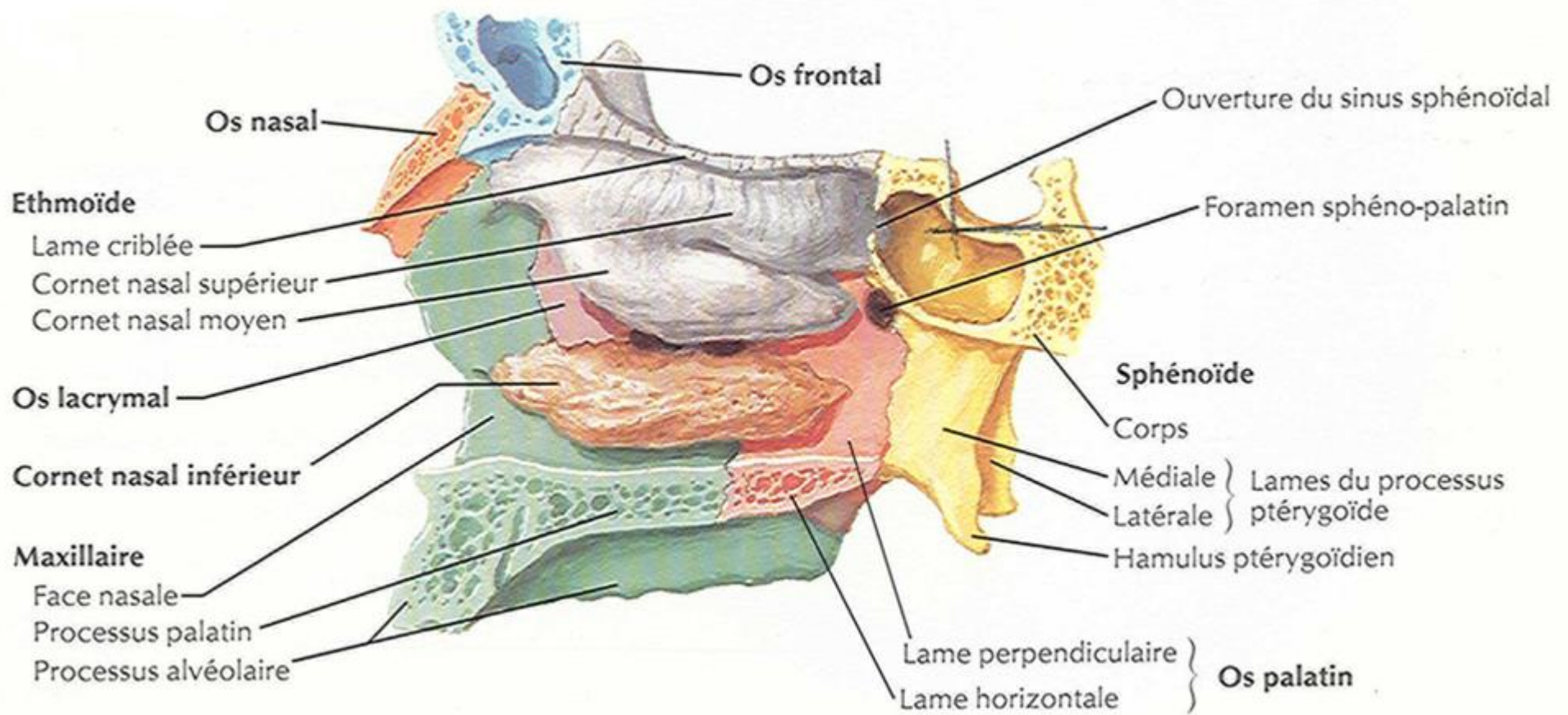
- Sillon du sinus transverse
- Protubérance occipitale externe
- Foramen jugulaire
- Sillon du sinus pétreux inférieur
- Canal hypoglosse
- Foramen magnum

Os palatin

Vomer

Condyle occipital

Partie basilaire



MERCI

