

LES MUSCLES MASTICATEURS

I- INTRODUCTION

II- ANATOMIE DESCRIPTIVE

1. Les muscles masticateurs externes :

- a) Le muscle masséter :
- b) Le muscle temporal :

2. Les muscles masticateurs internes :

- a) Le muscle ptérygoïdien médial :
- b) Le muscle ptérygoïdien latéral :

Références bibliographiques :

- 1- Rouvière. H ; tête et cou ; 1978 ; tome I ; Masson.
- 2- Bouchet A, Cuilleret J : tête et cou 3^e partie ; Simep éditions.C
- 3- Kamina P. Anatomie Clinique. Tête, cou, dos; tome 2 ; Maloine- Paris 2007.
- 4- Monod. C ; Duhamel. B ; schémas d'anatomie n° 6 ; thorax VIGOT
- 5- Cady. J et Kron. B. Anatomie du corps humaine ; fas. 6 ; Maloine S. A. éditeur Paris 6.
- 6- Frank H. Netter, MD ; Atlas d'anatomie ; 5^e édition ; ELSEVIER- Masson.
- 7- LAHLAIDI. A ; Anatomie topographique ; vol IV. Première édition 1986.
- 8- Brizon. J et Castaing. J; feuillets d'anatomie fas.XII, muscles du cou et tronc. Maloine S. A.

LES MUSCLES MASTICATEURS

I- INTRODUCTION

Ce sont les muscles qui servent à la mastication et qui sont représentés par le groupe des élévateurs de la mandibule. Ils sont appelés communément groupe des masticateurs, car ils forment un groupe autonome :

- Ils ont la même origine embryologique ;
- Ils sont groupés autour de l'articulation temporo-mandibulaire qu'ils mobilisent;
- *Ils ont une vascularisation et une innervation commune.*

II- ANATOMIE DESCRIPTIVE

On distingue deux groupes de muscles selon leur situation par rapport à la branche montante du maxillaire inférieur et selon la direction de leurs fibres, :

- Le groupe masticateur externe, formé par les muscles **masséter** et **temporal**,
- Le groupe masticateur interne représenté par les 02 muscles **ptérygoïdiens médial et latéral**.
 - Les muscles masticateurs externes sont situés en dehors de l'articulation temporo-mandibulaire ; leurs fibres sont orientées verticalement.
 - Les muscles masticateurs internes, par contre, sont disposés en dedans de l'articulation et leurs fibres sont orientées obliquement ou transversalement.

De cette disposition résulte leur fonction, ainsi :

- Les muscles masséter et temporal sont élévateurs de la mandibule.
- Les muscles ptérygoïdiens dirigent surtout le mouvement de latéralité de l'articulation temporo-mandibulaire.

1. Les muscles masticateurs externes :

a) Le muscle masséter :

C'est un muscle court et épais, de forme quadrangulaire, appliqué contre la face latérale de la branche montante du maxillaire inférieur.

Il s'insère sur l'arcade zygomatique, le long de sa face interne et de son bord inférieur. Ce muscle se termine sur la crête d'insertion du masséter, sur l'angle et sur la face latérale du maxillaire inférieur.

Il se divise en un fort faisceau superficiel, à fibres obliques, et un faisceau profond dont les fibres verticales ont une origine sur la face interne de l'apophyse zygomatique du temporal ainsi que sur l'aponévrose du temporal. Le muscle masséter est un puissant obturateur de la bouche et un élévateur du maxillaire inférieur.

b) Le muscle temporal :

C'est un muscle large, en forme d'éventail, appliqué contre le squelette de la région temporale. C'est le plus puissant élévateur du maxillaire inférieur, ses insertions sont doubles : osseuses et aponévrotiques :

- L'insertion osseuse se fait sur la fosse temporale.
- L'insertion aponévrotique se fait sur la face profonde de l'aponévrose temporale.

Constitution : Les fibres musculaires nées de ces insertions s'orientent de façon à former trois faisceaux, antérieur, moyen et postérieur, qui convergent vers le bas par une lame tendineuse.

Cette lame tendineuse venue des faisceaux musculaires se fixe sur l'apophyse coronoïde du maxillaire inférieur et descend plus bas, sur sa face médiale, jusqu'à l'angle de la mandibule.

2. Les muscles masticateurs internes :

a) Le muscle ptérygoïdien médial :

- C'est un muscle épais, quadrangulaire, tendu entre l'apophyse ptérygoïde de l'os sphénoïdal et l'angle mandibulaire.

- Il s'insère en haut, par des fibres aponévrotiques, sur le squelette délimitant la fosse ptérygo-maxillaire, c'est-à-dire :

- Sur les faces axiales des ailes de l'apophyse ptérygoïde,
- Sur l'apophyse pyramidale de l'os palatin,
- Sur la face postérieure de la tubérosité du maxillaire supérieur.

En bas, l'insertion du muscle ptérygoïdien médial se fait sur la face médiale de l'angle de la mâchoire, symétriquement par rapport au muscle masséter. Le muscle ptérygoïdien médial élève le maxillaire inférieur et contribue à sa projection en avant. Il participe également aux mouvements de déplacement latéral et de rotation de la mandibule.

Les muscles ptérygoïdien médial et masséter forment une bande musculaire, engainant l'angle mandibulaire.

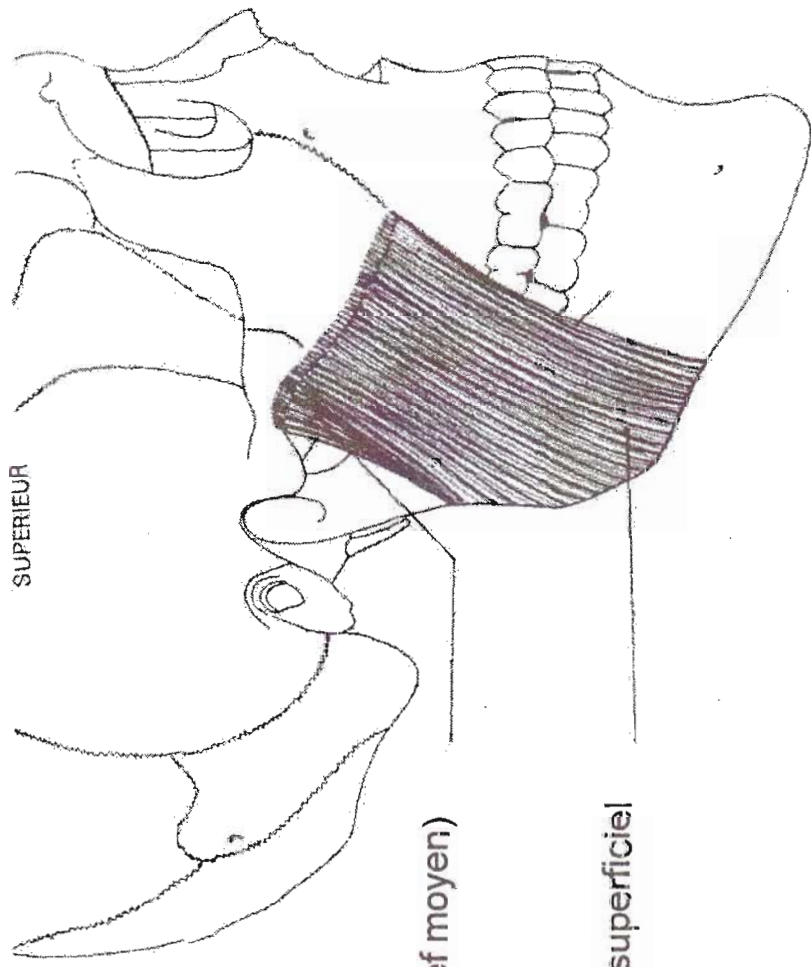
b) **Le muscle ptérygoïdien latéral :**

C'est un muscle conique, tendu transversalement de l'apophyse ptérygoïde au condyle du maxillaire inférieur. Il est situé en dehors du muscle ptérygoïdien médial. Il participe à tous les mouvements du maxillaire inférieur. C'est le muscle directeur de l'articulation temporo-mandibulaire.

Son insertion supérieure se fait le long d'une ligne en 'L' inversé, allant de la crête sous-temporale de la grande aile du sphénoïde à la partie postérieure de la tubérosité du maxillaire supérieur.

Son corps musculaire prend un aspect triangulaire à partir de cette large base d'implantation; ses fibres se disposent en deux faisceaux supérieur et inférieur, séparés par un interstice où passe l'artère maxillaire interne, et son sommet se dirige vers le col du condyle mandibulaire.

Son insertion inférieure se fait sur la face médiale de la capsule articulaire temporo-maxillaire et sur la face antérieure du col du condyle mandibulaire.



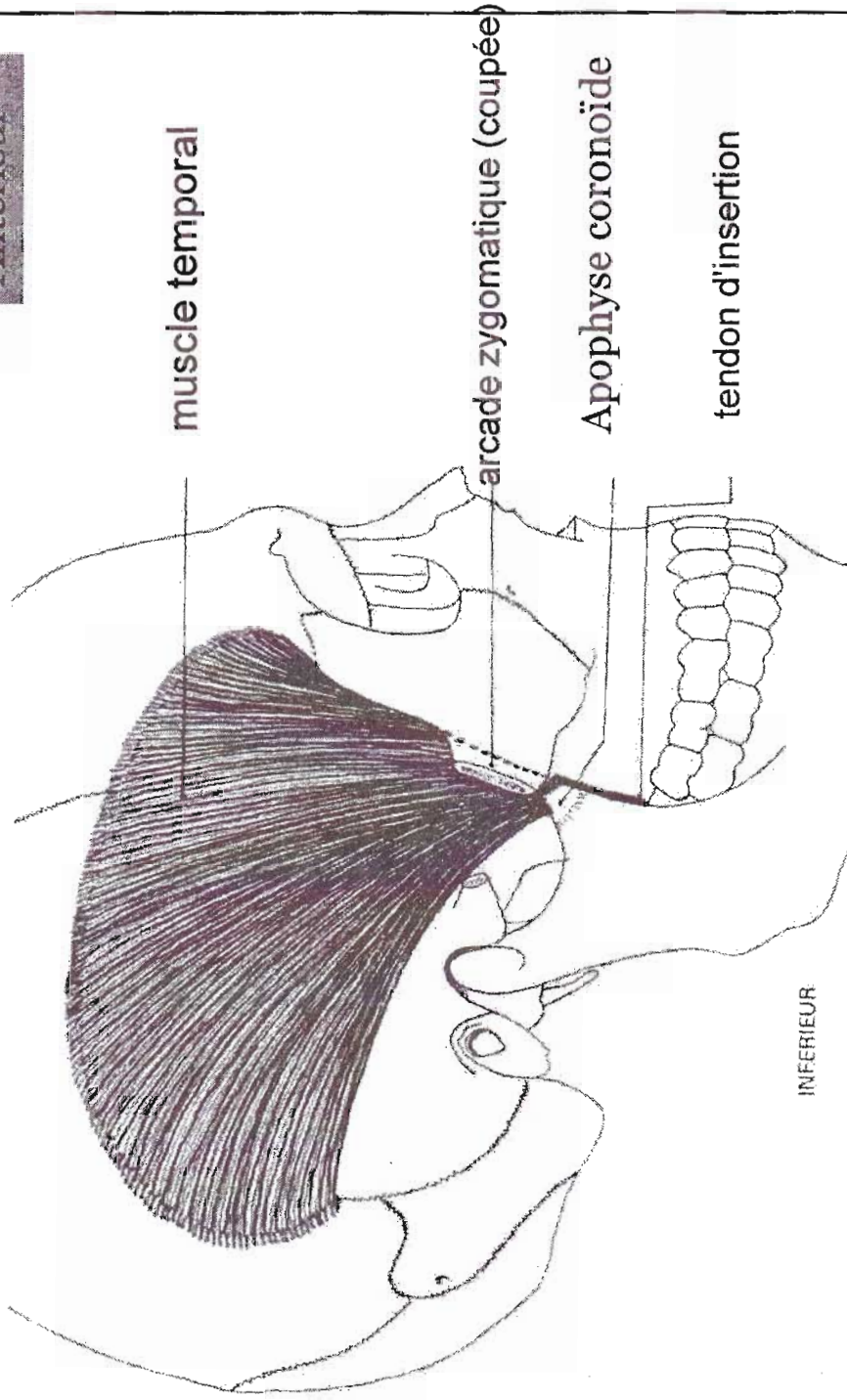
muscle masséter (chef moyen)

muscle masséter (chef superficiel)

VUE LATÉRALE DU MUSCLE MASSETER

Supérieur

Antérieur



muscle temporal

arcade zygomatique (coupée)

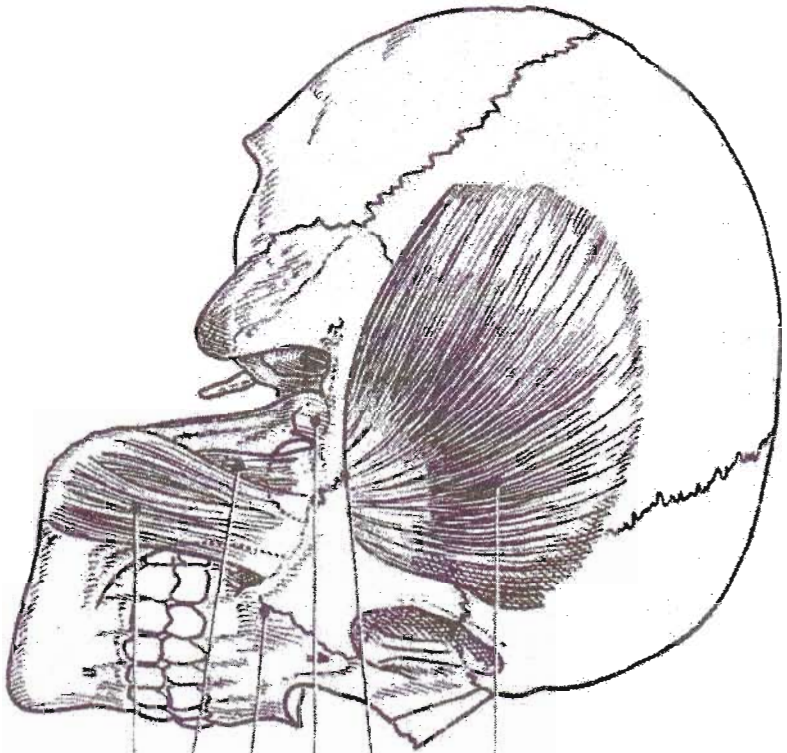
Apophyse coronoïde

tendon d'insertion

Postérieur

INFÉRIEUR

VUE LATÉRALE DU MUSCLE TEMPORAL



m. temporal

Ac. zygomatic

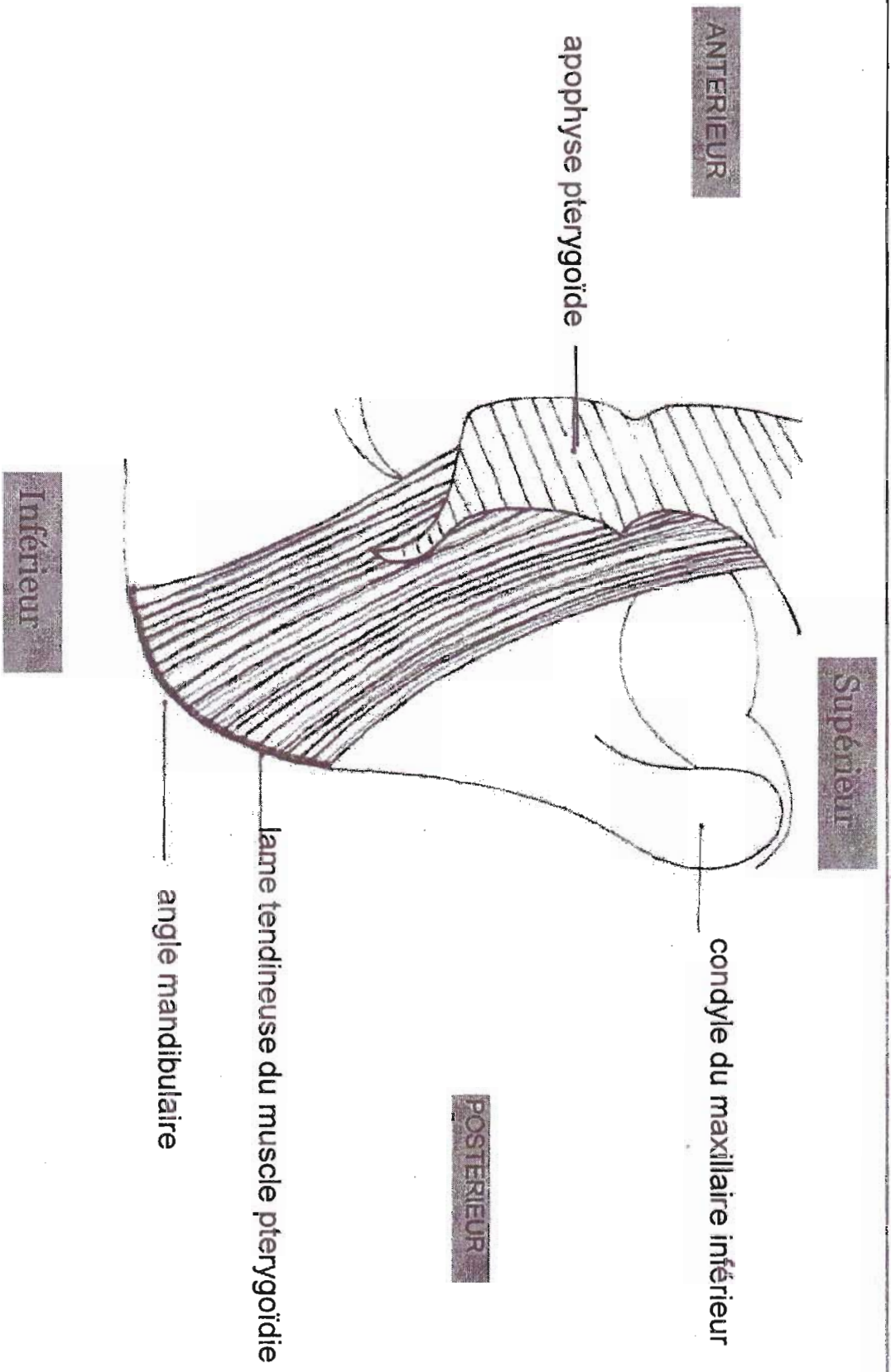
L.L.E

Ap. Pyramidale

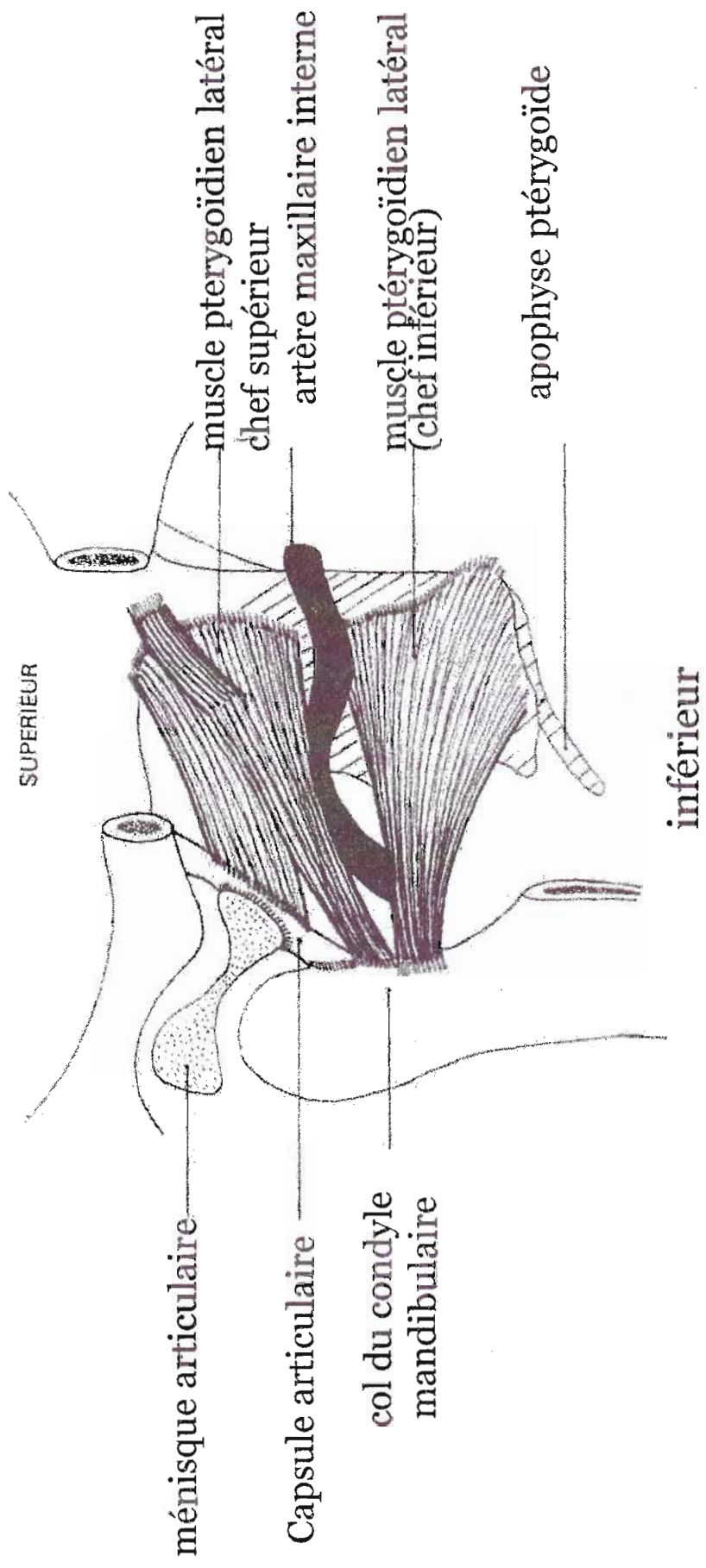
m. Masséter (fp)

m. Masséter (fs)

Muscles Temporal et Masséter



VUE MEDIALE DU MUSCLE PTERYGOÏDIEN MEDIAL



VUE LATÉRALE DU MUSCLE PTÉRYGOÏDIEN LATÉRAL