

LES PLEVRES

Il s'agit d'une séreuse qui engaine chaque poumon. Leur origine embryologique est mésoblastique.

Elle comporte deux feuillets, l'un viscéral, en rapport avec le poumon, l'autre pariétal, en rapport avec le grill costal ces deux feuillets se réunissent autour du hile pulmonaire.

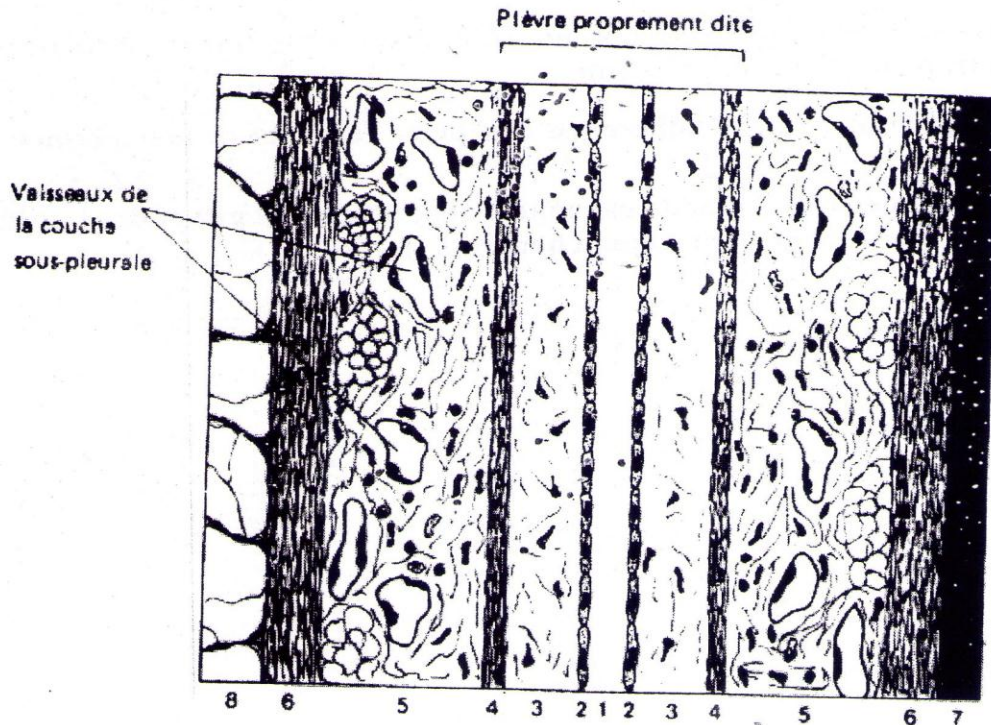
Les deux feuillets sont séparés par un espace virtuel : la cavité pleurale. Physiologiquement, on trouve un peu de liquide dans la cavité pleurale qui permet le glissement des deux feuillets l'un par rapport à l'autre. La pression qui y règne est nettement inférieure à la pression atmosphérique.

A — Structure des plèvres

Chaque feuillet comporte :

- **mésothélium pleural**, c'est un épithélium de revêtement pavimenteux simple.
- **une couche sous-mésothéliale**, constituée d'un tissu conjonctif lâche au sein duquel se trouvent de rares cellules. Cette zone est totalement dépourvue de vaisseaux sanguins et lymphatiques,
- **un plan fibro-élastique superficiel**, formé de faisceaux de fibres de collagène et élastiques.

Ces trois, couches constituent la plèvre proprement dite.



- | | |
|-------------------------------------|---|
| 1. Cavité pleurale | 5. Couche sous-pleurale |
| 2. Mésothélium | 6. Plan fibro-élastique profond |
| 3. Couche sous-mésothéliale | 7. Fascie endo-thoracique |
| 4. Plan fibro-élastique superficiel | 8. Couche fibro-élastique des lobules pulmonaires |

Schéma de la plèvre

Chaque feuillet est rattaché respectivement du côté pariétal au grill costal et du côté viscéral au poumon par **la couche sous-pleurale** et le **plan fibro-élastique profond**.

1) LA COUCHE SOUS PLEURALE

Elle est formée d'un tissu conjonctivo-adipeux qui contient des fibres de collagène, des fibres élastiques, et de nombreuses cellules : fibroblastes et fibrocytes, lymphocytes et macrophages. Elle comporte de nombreux vaisseaux sanguins et lymphatiques et permet donc la nutrition de la plèvre. Elle est, de plus, richement innervée, surtout du côté pariétal.

2) LE PLAN FIBRO-ELASTIQUE PROFOND

Cette zone est constituée du côté pariétal par le fascia endothoracique et, du côté viscéral, par la couche fibro-élastique des lobules pulmonaires.

B — La cavité pleurale

C'est une cavité réelle, très mince et comblée de liquide pleural qui forme un film de 20 microns d'épaisseur.

Le liquide pleural est composé de lymphe interstitielle ; sa viscosité est faible (1.24), il est pauvre en albumine (1,77 %) en K et en Ca, mais riche en Na. Il contient des cellules mésothéliales desquamées.

C — Histophysiologie des plèvres

1- Les formations élastiques jouent un rôle dans l'expiration normale en participant au retrait du poumon distendu.

2- Le liquide pleural assure l'adhérence des deux feuillets et leur permet de glisser l'un sur l'autre.

3- la plèvre est douée d'une grande capacité d'absorption des gaz et des liquides (résorption des pneumothorax et des épanchements liquidiens).